МАКТАБ ЁШИДАГИ БОЛАЛАРДА ЮРАК ҚОРИНЧАЛАРИНИНГ МУДДАТИДАН ОЛДИН ҚЎЗҒАЛИШ СИНДРОМИ ЭЛЕКТРОКАРДИОГРАФИК ТАШХИСЛАШ ВА АРИТМИЯЛАР РИВОЖЛАНИШИНИ БАҲОЛАШ

Абдурахмонов И.Т.
Арипова Н.К.
Атахонов Н.С.
Тургунова Ф.И.
Усмонова Д.М.
Кукон Университети,
Андижон филиали, Тиббиёт факльтети
https://doi.org/10.5281/zenodo.23464236

Аннотация. Мақсад — мактаб ёшидаги болаларда қоринчаларнинг муддатидан олдин қўзғалиши (ҚМОҚ)нинг клиник-электрокардиографик хусусиятларини ва уни аниқлаш имкониятларини таҳлил қилиш.

Материал ва усуллар. Манбада 7–14 ёшли 1733 нафар мактаб ўқувчи, 100 нафар боладан иборат назорат гуруҳи ҳамда 2009–2021 йиллардаги стационар материал таҳлили келтирилган. Стандарт ва такрорий ЭКГ, клиник-анамнестик, антропометрик, гемодинамик, планиметрик ва векторэлектрокардиографик усуллар қўлланилган.

Натижалар. Бирлаштирилган материалда ҚМОҚнинг 82 ҳолати қайд этилган; 52 таси (63,4%) профилактик кўрикда, 30 таси (36,6%) клиникада аниқланган. Ўғил болалар 58 нафар (70,7%), қизлар 24 нафар (29,3%) бўлган. Жадвал маълумотларига кўра, 7–10 ёшлилар 35 нафар, 11–14 ёшлилар 47 нафарни ташкил этган.

Калит сўзлар. Коринчаларнинг муддатидан олдин қўзғалиши, преэкзитация, Вольф–Паркинсон–Уайт синдроми, қўшимча ўтказувчи йўллар, электрокардиография, мактаб ёшидаги болалар, тахиаритмия, юрак ритми бузилишлари, аритмиялар хавфи.

Кириш. Юрак қоринчаларининг муддатидан олдин қўзғалиши синдроми электр импульсларининг бўлмачалардан қоринчаларга қўшимча анатомик ўтказувчи йўллар орқали тарқалиши билан тавсифланади. Бунда қоринча миокардининг бир қисми ёки катта қисми нормал атриовентрикуляр ўтказув тизими орқали импульс етиб келишидан олдин қўзғалади. Преэкзитация атамаси электрокардиографик ва электрофизиологик амалиётда ушбу ҳолатни ифодалаш учун қўлланилади. Қўшимча ўтказувчи йўллар мавжудлиги ҳар доим ҳам клиник симптомлар билан кечмайди. Бу синдром латент ва манифест холатда намоён булади. Бироқ айрим беморларда улар электр импульсининг қайта айланиб ўтишига, пароксизмал тахикардиялар ва бошқа ритм бузилишларининг ривожланишига шароит яратади. Айниқса, бўлмачалар фибрилляцияси қўшимча йўл орқали қоринчаларга жуда тез ўтказилганида оғир гемодинамик бузилишлар ва ҳаёт учун хавфли қоринчалар аритмиялари юзага келиши мумкин. Болаларда ушбу муаммонинг аҳамияти юрак-қон томир тизимининг ёшга боғлиқ морфофункционал хусусиятлари, клиник белгиларнинг носпецификлиги ва айрим ҳолларда ЭКГ ўзгаришларининг тасодифан аниқланиши билан белгиланади. Шу сабабли мактаб

ёшидаги болаларда преэкзитацияни ўз вақтида аниқлаш, унинг турларини фарқлаш ва аритмиялар хавфини баҳолаш болалар кардиологиясининг муҳим йўналишларидан бири ҳисобланади.

Тадқиқотнинг мақсади. Мактаб ёшидаги болаларда юрак қоринчаларининг муддатидан олдин қўзғалиш синдромининг клиник-электрокардиографик хусусиятларини таҳлил қилиш, уни эрта ташхислаш имкониятларини баҳолаш ва юрак ритми бузилишлари хавфини аниқлашда ЭКГ кўрсаткичларини комплекс ўрганишнинг аҳамиятини асослаш.

Материал ва усуллар. Тадқиқотда мактаб ёшидаги болаларда қоринчаларнинг муддатидан олдин қўзғалиши (ҚМОҚ) ҳолатларини аниқлаш учун эпидемиологик ёндашув қўлланилган. Текширувлаар 7–14 ёшдаги 1733 нафар бола — 827 нафар қиз ва 906 нафар ўғил болада олиб борилган. Улар 17330 нафар мактаб ўқувчисидан оддий тасодифий танлаш усулида ажратилган 10 фоизлик рандомизация усули кулланилди.

Тадкикотда танланмага киритилган қизларнинг 90,2 фоизи ва ўғил болаларнинг 91,1 фоизи қамраб олингани қайд этилган. ЭКГ кўрсаткичларига вақт омилининг таъсирини камайтириш мақсадида дастлабки текширувлар 2–3 ой ичида ўтказилди. Тадқиқот дастури икки босқичдан иборат бўлди. Биринчи босқичда болаларда стандарт сўров ўтказилган, объектив кўрик бажарилган ва ота-оналар Роуз сўровномаси бўйича сўралган. Юрак ўйнаши, кўкракда оғриқ ёки ноқулайлик, юрак уришида узилишлар, бош айланиши ва кўз олди қоронғилашиши каби белгилар аниқланди. Артериал босим уч марта ўлчанди, пульс ва нафас сони ҳисобланди, антропометрия ва жинсий етилиш баҳоланди, 12 тармоқли ЭКГ ёзилди.

Текширув пайтида ёки ундан олдинги уч ҳафтада ўткир касаллик бўлиши, шунингдек яллиғланишга қарши воситалар, антибиотиклар ва иситма туширувчи препаратларни қабул қилиш манбада текширувни кечиктириш сабаблари сифатида берилган. ЭКГдаги тасодифий ўзгаришларни истисно қилиш учун преэкзитация белгилари аниқланган болаларда 2–4 ҳафтадан сўнг ЭКГ текшируви такрорланди.

Иккинчи босқичда ЭКГ ўзгаришлари сақланган ёки анамнезида кардиал патология бўлган болалар чуқур клиник-инструментал текширувдан ўтказилди. Динамик ва функционал ЭКГ, эхокардиография, рентгенография, вегетатив ҳолатни баҳолаш, степ-тест, клиноортостатик синов ва дори синамалари утказилди.

Синдром ва феномен ўртасидаги фарқ манбада симптомлар ва анамнестик маълумотлар мавжудлигига кўра белгиланган.

Қўшимча равишда Андижон давлат тиббиёт институтининг болалар кардиоревматология бўлимида 2009–2021 йилларда даволанган болалар ЭКГлари таҳлил қилинди. Жами 82 ҳолатдан 30 таси клиник материалга, 52 таси профилактик кўрикларда аниқланган ҳолатларга тегишли. Назорат гуруҳи 100 нафар боладан иборат булди. **Қўлланилган текширув усуллари.** Клиник-анамнестик усулда ҳомиладорлик ва туғруқ кечиши, анте- ва перинатал омиллар, онанинг экстрагенитал касалликлари, янги туғилган давр ва эрта болаликдаги ривожланиш ўрганилди. Кейинги соматик ва инфекцион касалликлар, сурункали инфекция ўчоқлари боланинг ривожланиш тарихи (112-шакл) асосида аниқлаштирилди. Ота-оналар сўровномасида оилавий юрак-қон томир ва бошқа соматик касалликлар ҳақида маълумот йиғилди.

Антропометрияда тана вазни ва узунлиги, бош ва кўкрак айланаси, тана юзаси ўлчанган ёки ҳисобланган. Кетле, Пинье, Бругш, Эрисман, Варга ва мушак ривожланиши индекслари, ўсишнинг гармониклиги, макро-, мезо- ва микросоматотиплар, долихоморф ва брахиморф ўсиш йўналишлари баҳоланди. Артериал босим Коротков усулида ёшга мос манжеталар билан ўлчанди. Гемодинамик таҳлилда юрак уриш частотаси, систолик ва диастолик босим, пульс босими, ўртача артериал босим, қоннинг дақиқалик ҳажми ва умумий периферик қаршилик ўрганилди. Қон айланишининг юрак, томир ва ўртача ўзини бошқариш типлари манба методикасига мувофиқ ажратилди.

Манбада қоринчалардан қон ҳайдалишининг ҳажмий тезлиги (ҲТ = зарба ҳажми/ ҳайдалиш вақти), юракнинг ташқи иши ва қисқариш қуввати ҳисобланган кўрсатилган.

ЭКГ ЭКСПЧ–3 бир каналли аппаратда 12 тармоқда ёзилган. RR, P–Q(R), QRS, QT, юракнинг электр ўқи, ички оғиш вақти, Р тишчасининг амплитудаси ва давомийлиги, Макруза индекси ҳамда бўлмачалар электр фаоллигининг бошқа кўрсаткичлари таҳлил қилинган. Қоринчалар учун QRS амплитудалари, R/S нисбатлари, ST–T морфологияси, QTнинг ҳақиқий ва ҳисобланган қийматлари, юрак циклининг электр фаоллик ва барқарорлик даврлари ўрганилди.

Планиметрик усулда Р тишчаси, QRS комплекси ва ST–T соҳаларининг юзаси алоҳида ҳисобланди. Изолиниядан юқоридаги юза мусбат, пастдаги юза манфий деб олинди. QRS юзаси Q, R ва S тишчалари юзаларининг алгебраик йиғиндиси, ST–T юзаси эса ST соҳаси ва Т тишчаси юзаларининг йиғиндиси сифатида баҳоланди.

Соғлом болаларда P–Q(R)нинг RR ва юрак уриш частотасига боғлиқ ҳисобланган қийматлари регрессион таҳлил асосида ишлаб чиқилгани манбада кўрсатилди (АндДавТИ рационализаторлик таклифи №1409, 10.04.2002). 1-расмда асл номограммадаги P–Q(R) = 0,0994 × RR + 0,0769 тенгламаси қайта чизилди. Асл жадвалда RR = 0,82 с учун 0,152 с берилган, тенглама бўйича хам тахминан 0,158 с чиқади.

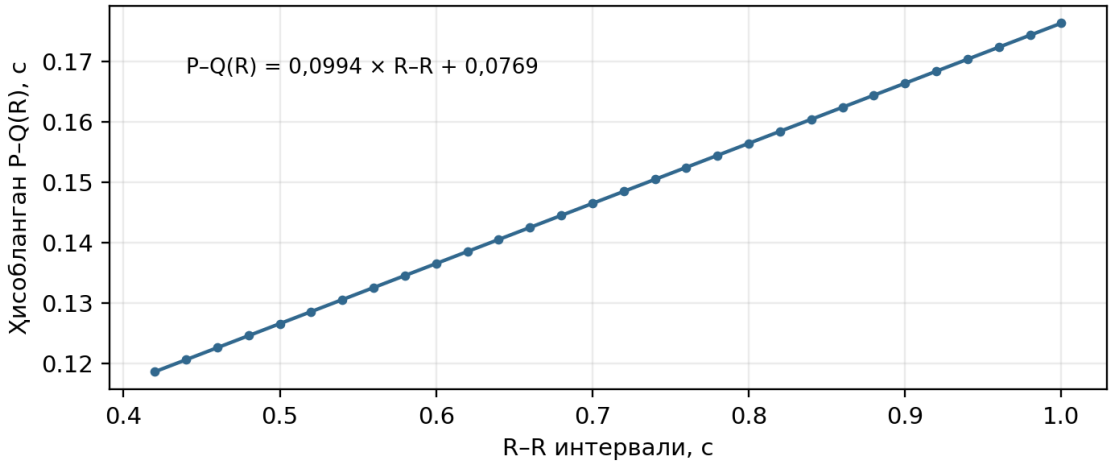

1-расм. Манбадаги регрессия тенгламаси асосида P–Q(R) интервалининг ҳисобланган қийматлари.

Фазовий векторэлектрокардиографияда Р, QRS ва ST–T интеграл векторларининг йўналиши, катталиги ва ўзаро бурчаклари ўрганилди. Манбада интеграл катталиклар Ашман бирликларида (1 бирлик = 4 мВ × мс) ифодаланди. Қоринчалар градиенти $\hat{HG} = \hat{H}QRS + \hat{H}ST–T$ сифатида ҳисобланди. Ушбу кўрсаткичлар деполяризация ва реполяризация ўртасидаги муносабатни илмий таҳлил қилиш учун қўлланилди.

Статистик усуллар сифатида ўртача қийматлар, корреляция, регрессия, дисперсия, абсолют ва нисбий хавф, сезгирлик ва спецификликни баҳолаш қайд этилди. Танланма ҳажми $n = t^2p(100 - p)/\Delta^2$ формуласи асосида ҳисобланди: $p = 4{,}33\%$, $t = 2$ ва $\Delta = 4\%$ бўлганда $n \approx 104$.

1-жадвал. Манбада келтирилган текширувлар ҳажми

Босқич	Текширув ёки баҳолаш	Сони
I	Болалар сўрови ва объектив кўрик	1733
I	Ота-оналар сўровномаси	1016
I	Босим, пульс ва нафас сони	1733
I	Антропометрия ва жинсий етилиш	1733
I	12 тармоқли ЭКГ	1733
I	2–4 ҳафтадан кейин такрорий ЭКГ	167
II	Соғлом ва ҚМОҚли болалар кўриги	182
II	Анамнез йиғиш	182
II	Комплекс инструментал ва лаборатор текширувлар	182
II	Антропометрия ва соматотип баҳоси	2184
II	Гемодинамик кўрсаткичлар	1274
II	Бўлмачалар электр фаоллиги	2184
II	ЭКГ амплитуда ва интерваллари	2184
II	Юрак ва қоринчалар электр барқарорлиги	2184
II	Планиметрия ва векторэлектрокардиография	2184
II	Статистик ҳисоб-китоблар	1456

Изоҳ. Жадвалдаги сонлар текширувлар ёки ҳисоб-китоблар сонини ифодалайди; уларнинг барчаси алоҳида беморлар сони эмас. Қаторлар йиғиндиси манбадаги жами 22 311 кўрсаткичига мос келади.

Натижалар. Манбадаги 82 ҳолатнинг 52 таси (63,4%) профилактик кўрикларда, 30 таси (36,6%) клиникада аниқланган. Клиник 30 ҳолатнинг 5 таси (16,7%) бирламчи патология, 25 таси (83,3%) асосий касаллик билан бирга кузатилган ҳолат сифатида баҳоланган. Бу рақамлар диагностик қайд этиш хусусиятларини кўрсатади.

2-жадвал. ҚМОҚ ҳолатларининг аниқланган жойига кўра тақсимоти

Тасниф	Жами	Профилактик кўрик n (%)	Клиника n (%)
WPW синдроми	9	5 (55.6)	4 (44.4)
WPW феномени	17	6 (35.3)	11 (64.7)
CLC синдроми	24	18 (75.0)	6 (25.0)
CLC феномени	20	11 (55.0)	9 (45.0)
Махайм феномени	12	12 (100.0)	0 (0.0)
Жами	**82**	**52 (63,4)**	**30 (36,6)**

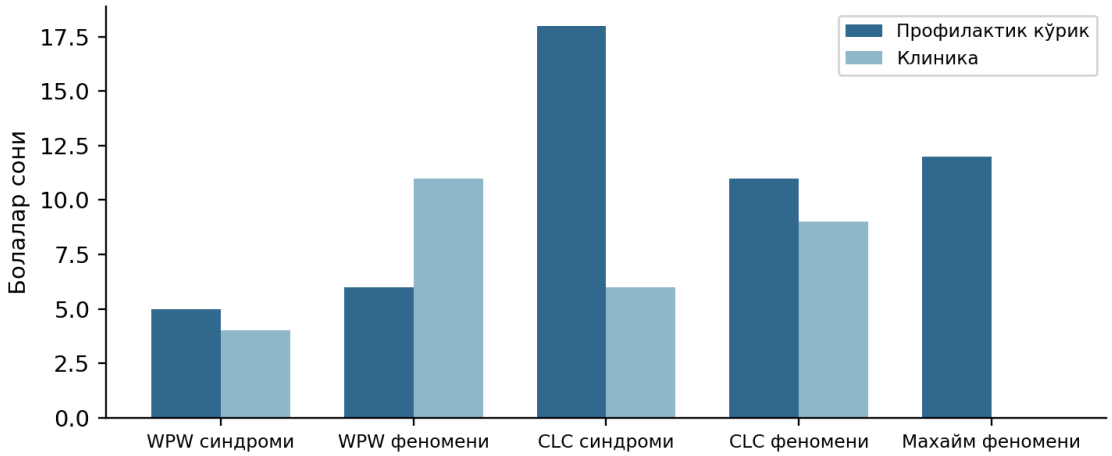

1-диаграмма. ҚМОҚ ҳолатларининг профилактик кўрик ва клиникада аниқланиши (n = 82).

ҚМОҚ қайд этилган болаларнинг 58 нафари ўғил болалар (70,7%), 24 нафари қизлар (29,3%) ташкил килади. 7–10 ёшли гуруҳда 35 нафар (42,7%), 11–14 ёшли гуруҳда 47 нафар (57,3%) бола мавжуд. Асл матнда катта ёш гуруҳи учун 42 нафар ва 51,2% деб берилган, бироқ жадвал қаторлари 47 нафарни ташкил этади.

3-жадвал. Болаларнинг ёш ва жинс бўйича тақсимоти

Гуруҳ	7–10 қиз	7–10 ўғил	11–14 қиз	11–14 ўғил
Назорат	25	25	25	25
WPW синдроми	1	3	1	4
WPW феномени	1	6	2	8
CLC синдроми	4	5	5	10
CLC феномени	6	5	4	5
Махайм феномени	0	4	0	8
ҚМОҚ жами	**12**	**23**	**12**	**35**

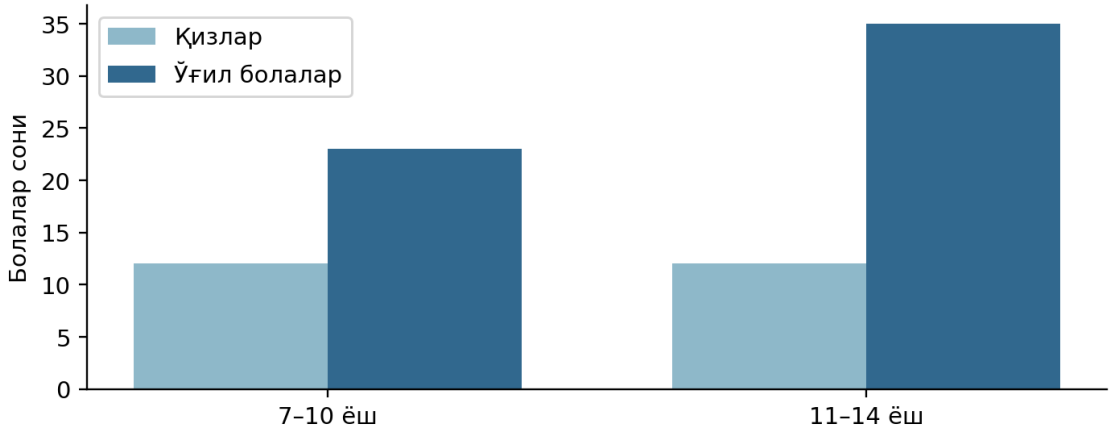

2-диаграмма. ҚМОҚли болаларнинг ёш ва жинс бўйича тақсимоти (n = 82).

11–14 ёшли гуруҳда ўғил болалар улуши 35/47 = 74,5%, 7–10 ёшли гуруҳда 23/35 = 65,7% бўлган. Ушбу танланмада ўғил болаларнинг устунлиги кузатилди.

Муҳокама.

Қоринчаларнинг муддатидан олдин қўзғалишининг анатомик-электрофизиологик асослари

Юракнинг нормал ўтказувчи тизими синоатриал тугун, бўлмачалар ўтказувчи тузилмалари, атриовентрикуляр тугун, Гис тутами, унинг ўнг ва чап тармоқлари ҳамда Пуркинье толаларидан ташкил топган. Атриовентрикуляр тугун импульснинг қоринчаларга ўтишини физиологик равишда кечиктириб, бўлмачалар ва қоринчалар қисқаришининг мувофиқлашувини таъминлайди. Қўшимча ўтказувчи йўллар ушбу физиологик кечикишни қисман ёки тўлиқ четлаб ўтиши мумкин. Уларнинг мавжудлиги, ўтказувчанлик хусусиятлари ва жойлашуви преэкзитациянинг ЭКГдаги кўриниши ҳамда аритмиялар ривожланиш эҳтимолига таъсир кўрсатади.

Преэкзитациянинг клиник аҳамияти ва аритмоген механизмлари

Қоринчаларнинг муддатидан олдин қўзғалиши айрим ҳолларда симптомсиз кечади ва профилактик ЭКГ текшируви вақтида аниқланади. Бошқа беморларда эса юрак уришининг тезлашиши, юрак ўйнаши, бош айланиши, ҳушдан кетишга яқин ҳолатлар ёки синкопе кузатилиши мумкин. Аритмиялар ривожланишининг асосий механизмларидан бири қўшимча ўтказувчи йўл ва нормал атриовентрикуляр ўтказув тизими иштирокида электр импульсининг қайта айланишидир. Бундай механизм қайта кириш — re-entry деб аталади. У пароксизмал атриовентрикуляр реципрок тахикардияларнинг юзага келишига сабаб бўлиши мумкин. Айниқса, WPW синдроми мавжуд беморларда бўлмачалар фибрилляцияси ривожланса, қўшимча йўлнинг рефрактерлик даври қисқа бўлган тақдирда, бўлмачалардаги тез электр фаоллиги қоринчаларга юқори частотада ўтиши мумкин. Бу қоринчалар фибрилляцияси каби ҳаёт учун хавфли аритмиялар эҳтимолини оширади.

Электрокардиографиянинг диагностик имкониятлари

Стандарт 12 тармоқли электрокардиография преэксцитацияни аниқлашда асосий дастлабки текширув усули ҳисобланади. У юрак электр фаоллигининг вақт ва амплитуда хусусиятларини баҳолаш, қўшимча ўтказувчи йўллар мавжудлигидан шубҳаланиш ва кейинги текширувларга кўрсатмаларни белгилаш имконини беради.

WPW типидаги преэксцитация учун одатда қуйидаги ЭКГ белгилари хос:

-P–R (P–Q) интервалининг қисқариши, кўпинча 120 миллисекунддан кам бўлиши.

-QRS комплексининг бошланиш қисмида дельта тўлқиннинг мавжудлиги.

-QRS комплексининг кенгайиши, кўпинча 120 миллисекунддан ортиқ бўлиши; болаларда ёшга мос чегаралар ҳисобга олинади.

-Қоринчалар деполяризацияси ўзгаришига боғлиқ иккиламчи ST сегменти ва T тишчаси ўзгаришлари.

Ушбу белгиларнинг намоён бўлиши беморнинг ёши, юрак частотаси, қўшимча йўлнинг жойлашуви ва ўтказувчанлик хусусиятларига боғлиқ. Шунинг учун ЭКГ натижаларини боланинг ёши ва юрак уриш частотасини ҳисобга олган ҳолда талқин қилиш зарур.

ЭКГнинг амплитуда ва вақт параметрларини комплекс баҳолаш

Преэкзитацияни аниқлашда фақат битта ЭКГ белгисига таяниш диагностик хатоларга олиб келиши мумкин. Шу сабабли P–R интервали, QRS комплексининг давомийлиги ва шакли, ST–T ўзгаришлари ҳамда юрак циклининг бошқа параметрларини биргаликда баҳолаш мақсадга мувофиқ.

ЭКГдаги ўзгаришларни таҳлил қилишда қуйидаги йўналишлар алоҳида аҳамиятга эга:

-Амплитуда-вақт кўрсаткичлари. Р тишчаси, QRS комплекси ва ST–T сегментининг амплитудаси, давомийлиги ва морфологиясини ўрганиш бўлмачалар ҳамда қоринчаларнинг электр фаолиятидаги ўзгаришларни аниқлашга ёрдам беради.

-Деполяризация ва реполяризациянинг ўзаро муносабати. Қоринчаларнинг муддатидан олдин қўзғалиши натижасида ST сегменти ва T тишчасида иккиламчи ўзгаришлар юзага келиши мумкин. Уларни миокарднинг бирламчи шикастланиши ёки бошқа кардиал патологиялар билан боғлиқ ўзгаришлардан фарқлаш клиник жиҳатдан муҳим.

-Юрак циклининг вақт параметрлари. QT интервали ва RR интервали каби кўрсаткичлар юрак частотаси ҳамда қоринчалар электр фаолиятининг давомийлигини баҳолашда қўлланилади. QT интервали юрак частотасига боғлиқ бўлгани учун зарур ҳолларда тузатилган QT (QTc) кўрсаткичидан фойдаланилади. Бироқ QT, QTc ва бошқа вақт кўрсаткичларини преэкзицитация мавжуд беморларда талқин қилишда QRS комплексининг кенгайиши ва деполяризациянинг ўзгариши ҳисобга олиниши лозим. RR/QT каби нисбатлар ёки бошқа интеграл индекслар хавфни баҳолаш учун мустақил ва универсал диагностик мезон сифатида қабул қилинмаслиги, балки махсус валидациядан ўтказилиши керак.

Векторэлектрокардиография ва интеграл кўрсаткичларнинг аҳамияти

Векторэлектрокардиография юракнинг электр кучларини фазовий жиҳатдан таҳлил қилиш имконини беради. Ушбу ёндашувда бўлмачалар ва қоринчалар деполяризацияси ҳамда реполяризацияси векторларининг йўналиши, катталиги ва ўзаро бурчак муносабатлари баҳоланади.

Қоринчаларнинг муддатидан олдин қўзғалишида деполяризация фронтининг ўзгариши қоринчалар электр векторларининг шакли ва йўналишига таъсир қилиши мумкин. Шу сабабли QRS ва ST–T жараёнларининг интеграл кўрсаткичларини ўрганиш преэкзитация билан боғлиқ электр ўзгаришларини чуқурроқ тавсифлашга ёрдам бериши мумкин.

Вектор кўрсаткичлари ва қоринчалар градиенти каби параметрлар реполяризация ўзгаришларининг хусусиятларини ўрганишда илмий аҳамиятга эга. Бироқ уларни болаларда хавфли аритмияларни башорат қилишнинг мустақил клиник мезони сифатида тавсия этиш учун етарли ҳажмдаги проспектив тадқиқотлар, таққослаш гуруҳлари ва диагностик аниқлик кўрсаткичлари талаб қилинади.

Шундай қилиб, векторэлектрокардиография ва интеграл ЭКГ параметрлари стандарт электрокардиографияни тўлдирувчи илмий усуллар сифатида қаралиши мумкин. Уларнинг клиник амалиётдаги ўрни қўшимча текширувлар асосида белгиланиши лозим.

Мактаб ёшидаги болаларда эрта аниқлашнинг аҳамияти

Мактаб ёшидаги болаларда преэксцитацияни эрта аниқлашнинг муҳим жиҳатларидан бири — симптомсиз кечувчи ҳолатларни ҳам ўз вақтида топиш имкониятидир. Профилактик тиббий кўриклар, клиник анамнезни йиғиш ва кўрсатмалар мавжуд бўлганда ЭКГ текшируви юрак ритми ва ўтказувчанлиги бузилишларини аниқлашга ёрдам беради.

Текширув жараёнида қуйидаги жиҳатларга эътибор қаратиш мақсадга мувофиқ:

-юрак уриши тезлашиши ёки нотекис уриш эпизодлари;

-жисмоний зўриқиш вақтида бош айланиши ёки ҳушдан кетиш;

-оилада эрта ёшда тўсатдан юракдан ўлим ҳолатлари мавжудлиги;

-ЭКГда P–R интервали қисқариши, дельта тўлқин ёки QRS морфологиясининг ўзгариши;

аниқланган ЭКГ белгилари ва клиник симптомлар ўртасидаги мувофиқлик.

Преэкзитация белгилари аниқланган болаларда кейинги тактика клиник ҳолатга қараб белгиланади. Симптомлар, синкопе, хавфли аритмияларга шубҳа ёки юқори хавфни кўрсатувчи маълумотлар мавжуд бўлса, болалар кардиологи ёки электрофизиолог кўриги зарур. Холтер мониторинги, жисмоний юклама синови ва электрофизиологик текширув каби усуллар муайян клиник кўрсатмалар бўйича қўлланилиши мумкин. Эрта аниқлашнинг мақсади фақат ЭКГдаги ўзгаришларни қайд этиш эмас, балки клиник хавфни тўғри баҳолаш, асоссиз ташхислардан қочиш ва зарур беморларга ўз вақтида ихтисослаштирилган ёрдам кўрсатишдан иборат.

Хулоса

1. Юрак қоринчаларининг муддатидан олдин қўзғалиш синдроми мактаб ёшидаги болаларда юрак электр фаолиятининг муҳим бузилишларидан бири бўлиб, унинг клиник аҳамияти қўшимча ўтказувчи йўлларнинг хусусиятлари ва аритмиялар ривожланиш эҳтимоли билан белгиланади.

2. Стандарт 12 тармоқли электрокардиография преэкзитацияни аниқлашнинг асосий дастлабки усули ҳисобланади. P–R интервали, QRS комплексининг давомийлиги ва морфологияси, дельта тўлқин ҳамда ST–T ўзгаришларини комплекс баҳолаш ташхиснинг ишончлилигини оширишга ёрдам беради.

3. ЭКГнинг амплитуда-вақт кўрсаткичлари, деполяризация ва реполяризация жараёнлари, вектор кўрсаткичлари ҳамда интеграл параметрларни ўрганиш преэкзитациянинг электрофизиологик хусусиятларини чуқурроқ таҳлил қилиш учун истиқболли йўналиш ҳисобланади. Бироқ янги индекслар ва интеграл мезонларнинг диагностик ҳамда прогностик аҳамияти клиник тадқиқотларда алоҳида тасдиқланиши лозим.

4. Мактаб ёшидаги болаларда юрак ритми бузилишларини эрта аниқлаш, клиник хавф омилларини баҳолаш ва зарур ҳолларда ихтисослаштирилган кардиологик текширувларга йўналтириш хавфли аритмияларни ўз вақтида аниқлаш ва беморларнинг хавфсизлигини таъминлашда муҳим ўрин тутади.

Фойдаланилган адабиётлар

1. Ардашев А. В., Рыбаченко М. С., Желяков Е. Г. Синдром Вольфа — Паркинсона — Уайта: классификация, клинические проявления, диагностика и лечение/ [и др.] // Кардиология. 2009. № 10. С. 77-87.
2. Бокерия О. Л., Ахобеков А. А. Желудочковая экстрасистолия. Анналы аритмологии. 2015; 12(1):16-24.
3. Бокерия Л. А., Меликулов А. Х. Синдром Вольфа-Паркинсона-Уайта. Анналы аритмологии. 2008;5(2):5-19.
4. Бунин Ю.А., Денисов О.Н., Федякина Л.Ф. Профилактическая антиаритмическая фармакотерапия частых пароксизмов фибрилляции предсердий и некоторых видов

наджелудочковых тахикардий пропафеноном в сравнении с плацебо. Рос. кардиол. журн. 2010; 5: 77-82.

5. Внезапная сердечная смерть. Под редакцией Е. В.Шляхто и др. Издательство: Медпрактика-М; 2015.
6. Голицын С.П., Кропачёва Е.С. и др. Клинические рекомендации: диагностика и лечение нарушений ритма сердца и проводимости. Часть I. Кардиологический вестник. 2014; 9(2):3-43.
7. Маматказина Р.Р., Колос И.П., Сердюк С.Е., Мазыгула Е.П., Свешников А.В. 1С-индуцированное трепетание предсердий у пациента с синдромом WPW: клинический случай и обзор литературы // Рациональная фармакотерапия в кардиологии. 2012. № 8(2). С. 196–200.
8. Мамчур С.Е, Хоменко Е.А., Чичкова Т.Ю., Романова М.П. Подходы к ведению больных с высоким риском внезапной смерти с наджелудочковыми тахиаритмиями: обзор рекомендаций. Комплексные проблемы сердечно-сосудистых заболеваний. 2018; 7 (3): 117-128.
9. Мамчур С. Е., Ардашев А. В. Внезапная сердечная смерть и синдром Вольфа-Паркинсона-Уайта. Клиническаяпрактика. 2014;4:60-72.
10. Ривин А.Е., Гордива М.В., Сокуренко Н.С., Медведев М.М. К вопросу о свойствах дополнительных путей проведения. Вестник аритмологии. // 2015. №79. С. 70 – 72.
11. Столина М.Л., Шегеда М.Г.,. Катенкова Э.Ю. Нарушения сердечного ритма у детей и подростков. // ТМЖ. 2019. №4.
12. Хоменко Е.А., Мамчур С.Е., Бохан Н.С., Романова М.П., Чичкова Т.Ю. Катетерная аблация при синдроме Вольфа-Паркинсона-Уайта на фоне фибрилляции предсердий. Комплексные проблемы сердечнососудистых заболеваний. 2017; 1: 15-19.
13. Шпак Н. В., Снежицкий В. А. Дифференциальная диагностика пароксизмальных надже-лудочковых тахикардий с узким QRS-комплексом. Здравоохранение. 2017; 7: 67-74.
14. Al-Khatib S.M., Arshad A., Balk E.M., Das S.R., Hsu J.C., Joglar J.A., Page R.L. Risk stratification for arrhythmic events in patients with asymptomatic pre-excitation: a systematic review for the 2015 ACC/AHA/HRS guideline for the management of adult patients with supraventricular tachycardia: a report of the American College of Cardiology/ American Heart Association Task Force on Clinical Practice Guidelines and the Heart Rhythm Society. Heart Rhythm. 2016; 13: e222-e237.
15. Brugada J., Katritsis D. G., Arbelo E., et al. 2019 ESC Guidelines for the management of patients with supraventricular tachycardia. European Heart Journal. 2020;41(5):655–720.
16. Page R. L., Joglar J. A., Caldwell M. A., et al. 2015 ACC/AHA/HRS Guideline for the Management of Adult Patients With Supraventricular Tachycardia. Circulation. 2016;133:e506–e574.
17. Cohen M. I., Triedman J. K., Cannon B. C., et al. PACES/HRS Expert Consensus Statement on the Management of the Asymptomatic Young Patient With a Wolff–Parkinson–White Electrocardiographic Pattern. Heart Rhythm. 2012;9(6):1006–1024.