УДК: 616.716.4-001.5-089.84:004.896

ПАСТКИ ЖАҒ СИНИШЛАРИДА CAD/CAM ТЕХНОЛОГИЯЛАРИ АСОСИДАГИ ИНДИВИДУАЛ ОСТЕОСИНТЕЗ ТИЗИМЛАРИНИНГ КЛИНИК-ФУНКЦИОНАЛ САМАРАДОРЛИГИ

Тилавова Мадина Улуғбек қизи
Абу Али Ибн Сино номидаги Бухоро давлат тиббиёт институти,
"Юз жағ жарроҳлиги" кафедрасининг
3-курс магистратура талабаси
https://doi.org/10.5281/zenodo.23703920

Аннотация: Мақолада пастки жағ суяги синган 109 нафар беморда (19 дан 50 ёшгача ва ундан катта) остеосинтез мақсадида суяк пластинкаларини қўллашнинг клиник ва функционал натижалари ретроспектив таҳлил қилинган. Тадқиқот натижалари шуни кўрсатдики, суяк пластинкалари ёрдамида барқарор фиксация қилиш усули анъанавий шиналашга нисбатан оғиз очилиш амплитудаси ва чайнаш функциясини эрта муддатларда (7–10 кунда) тиклаш, чайнаш мушаклари атрофияси ва контрактураларнинг олдини олиш ҳамда беморларнинг шифохонада қолиш даврини сезиларли қисқартириш имконини беради.

Калит сўзлар: пастки жағ синиши, суяк пластинкаси, остеосинтез, клиник-функционал даво, ретроспектив таҳлил.

Аннотация: В статье представлен ретроспективный анализ клинических и функциональных результатов остеосинтеза костными пластинами у 109 пациентов в возрасте от 19 до 50 лет и старше с переломами нижней челюсти. Результаты исследования показали, что метод жесткой фиксации пластинами, в отличие от традиционного шинирования, позволяет восстановить амплитуду открывания рта и жевательную функцию в ранние сроки (в течение 7–10 дней), предотвращает развитие атрофии жевательных мышц и контрактур, а также значительно сокращает сроки стационарного лечения.

Ключевые слова: перелом нижней челюсти, костная пластина, остеосинтез, клинико-функциональное восстановление, ретроспективный анализ.

Abstract: The article presents a retrospective analysis of clinical and functional outcomes of osteosynthesis using bone plates in 109 patients aged 19 to 50 years and older with mandibular fractures. The results demonstrated that rigid fixation with bone plates, compared to traditional wire splinting, facilitates the early recovery of mouth opening amplitude and masticatory function (within 7–10 days), prevents masticatory muscle atrophy and joint contractures, and significantly reduces the hospitalization period.

Keywords: mandibular fracture, bone plate, osteosynthesis, clinical and functional recovery, retrospective analysis.

КИРИШ

Замонавий юз-жағ травматологиясида пастки жағ суягининг синишлари умумий бош-суяк ва юз жароҳатлари орасида етакчи ўринни (70–85% гача) эгаллаб келмоқда [Бекжанова О.Э., Магзумов Б.А., 2025]. Бугунги кунда ушбу патологияни даволашнинг бош мақсади фақатгина суяк бўлакларини анатомик репозиция қилиш эмас, балки чайнаш аппарати ва чакка-пастки жағ бўғими (ЧПЖБ) фаолиятини максимал қисқа муддатларда тиклашдан иборатдир [Miloro M., Ghali G.E., 2024].

Анъанавий титан мини-пластинкалардан фойдаланишга асосланган стандарт остеосинтез усули бир қатор камчиликларга эга. Жумладан, операция жараёнида имплантатни суяк рельефига мослаб қўлда мажбурий эгиш металл структурасида микроёриқларни ҳосил қилади ва унинг чарчоқлик мустаҳкамлигини сусайтиради [Champy M. et al., 1978]. Бундан ташқари, мураккаб ва кўп бўлакли синишларда стандарт конструкциялар тишлар окклюзиясини (тишланишини) идеал тиклаш имконини бермайди, бу эса беморларни узоқ муддатли жағлараро иммобилизацияга ва ундан кейинги мушаклар гипотрофиясига маҳкум этади [AO CMF, 2023].

Юқоридаги муаммоларни бартараф этишда рақамли тиббиёт ва CAD/CAM (Computer-Aided Design / Computer-Aided Manufacturing) технологиялари асосида яратилган индивидуаллаштирилган остеосинтез тизимлари юз-жағ хирургиясида янги истиқболларни очмоқда [Идиев Ғ.Э. ва ҳаммуаллифлар, 2026]. Беморнинг мультиспирал компьютер томографияси (МСКТ) маълумотлари негизида 3D-моделлаштирилган ва титан кукунидан мақсадли лазерли қовуштириш усулида чоп этилган индивидуал пластинкалар суяк геометриясига 100% аниқликда мос келади [Miloro M., Ghali G.E., 2024]. Бу ёндашув жарроҳлик травмасини ва операция вақтини 30–40% га қисқартириб, суяк бўлакларининг ригид (мутлақ барқарор) фиксациясини таъминлайди [AO CMF, 2023]. Натижада беморларда операциядан кейинги илк кунлардан бошлаб эрта чайнаш юкини бериш ва ЧПЖБ контрактураларининг олдини олиш имконияти юзага келади [Идиев Ғ.Э. ва ҳаммуаллифлар, 2026].

Стандарт ёндашувнинг камчиликлари: Анъанавий титан мини-пластинкаларни қўллашда инсон омили етакчи рол ўйнайди. Метални суякка мослаб қўлда мажбурий эгиш имплантатнинг ички физик хусусиятларини кучсизлантиради. Бундан ташқари, пастки жағ бурчаги ёки бўғим ўсимтаси каби мураккаб соҳаларда суяк пардасини кенг ажратиш тўқималар ишемиясига ва операциядан кейинги остеолизис хавфига олиб келади.

Индивидуал ёндашувнинг афзалликлари: Компьютерли лойиҳалаш (CAD) ва Титан кукунидан лазерли қовуштириш (CAM) орқали яратилган шахсий остеосинтез тизимлари биомеханик жиҳатдан мукаммал барқарорликни таъминлайди. Бу усул жарроҳлик шикастланишни минималлаштиради, чунки суяк винтлари кирадиган нуқталар 3D-шаблонлар орқали олдиндан хатосиз белгиланади. Натижада, чайнаш мушаклари ва ЧПЖБ функцияси контрактураларсиз ва атрофияларсиз, жуда қисқа муддатларда (7–10 кунда) тикланади.

Тадқиқот мақсади: Пастки жағ суяги синган беморларни даволашда CAD/CAM технологиялари асосида ишлаб чиқилган индивидуаллаштирилган остеосинтез тизимларининг клиник-функционал самарадорлигини ва анъанавий усулларга нисбатан устунликларини баҳолаш.

МАТЕРИАЛ ВА УСУЛЛАР

Тадқиқотнинг клиник-функционал вазифаларини бажариш мақсадида пастки жағ суяги синган, стационар даволанган ва турли техник ёндашувлар асосида остеосинтез амалиёти бажарилган 109 нафар беморнинг маълумотлари таҳлил қилинди. Тадқиқот дизайни очиқ, истиқболли-ретроспектив солиштирма хусусиятга эга бўлиб, беморлар иккита клиник гуруҳга ажратилди:

1. Асосий гуруҳ (Истиқболли клиник гуруҳ, n=54): 1. Ушбу гуруҳдаги беморларни даволашда рақамли CAD/CAM технологиялари ва беморнинг шахсий анатомик

Клиник мезонлар ва ёш гуруҳлари	Асосий гуруҳ (CAD/CAM 3D-пластинка), n=54	Назорат гуруҳи (Стандарт пластинка), n=55	Умумий хажм (n=109)
Жинси бўйича:			
Эркаклар	39 (72,2%)	39 (70,9%)	78 (71,6%)
Аёллар	15 (27,8%)	16 (29,1%)	31 (28,4%)
Ёши бўйича:			
19 – 30 ёш	22 (40,7%)	23 (41,8%)	45 (41,3%)
31 – 50 ёш	24 (44,5%)	24 (43,6%)	48 (44,0%)
50 ёшдан катталар	8 (14,8%)	8 (14,6%)	16 (14,7%)

кўрсаткичларига мослаштирилган ёндашув қўлланилди. Беморларнинг МСКТ (Мультиспирал компьютер томографияси) маълумотлари асосида виртуал жарроҳлик амалиёти режалаштирилди ва улар учун махсус 3D-принтерда (SLM усулида) чоп этилган, биоинерт титан кукунидан (Ti-6Al-4V) яратилган индивидуаллаштирилган остеосинтез пластинкалари ва йўналтирувчи жарроҳлик шаблонлари ишлатилди. Гуруҳ таркибига асосан пастки жағнинг анатомик жиҳатдан мураккаб соҳалари — бурчак (angulus), бўғим ўсимтаси (processus condylaris) синган ҳамда кўп бўлакли ва парчаланган жароҳатлари мавжуд бўлган, суяк бўлакларини қўлда репозиция қилиш қийинчилик туғдирадиган беморлар киритилди.

2. Назорат гуруҳи (Ретроспектив қиёсий гуруҳ, n=55): 1. Бу гуруҳга анъанавий клиник баённомалар бўйича даволанган беморларнинг архив касаллик тарихи маълумотлари киритилди. Уларда остеосинтез амалиёти операция давомида суяк юзаси рельефига мослаб, бевосита жарроҳ томонидан қўлда эгиладиган ва визуал назорат остида фиксация қилинадиган стандарт титан мини-пластинкалар ёрдамида бажарилган. Ушбу гуруҳдаги беморларда суяк бўлакларининг жойлашиши анъанавий визуал репозиция усулларига мос келган бўлиб, остеосинтездан сўнг кўп ҳолларда суяк битиши даврида қўшимча равишда 2-3 ҳафта муддатга жағлараро симли шиналар ёки резина тортишлар (иммобилизация) қўлланилган.

Тадқиқотга жалб этилган беморларнинг умумий ёш кўрсаткичи 19 дан 50 ёшгача ва ундан катта контингентни ташкил этиб, уларнинг ёш ва жинс бўйича гуруҳлараро тақсимоти қуйидаги 1-жадвалда ўз аксини топган.

Беморларнинг клиник гуруҳлар, ёш ва жинс бўйича қиёсий тақсимоти. 1-жадвал.

Изоҳ: Гуруҳлар ўртасида ёш ва жинс мезонлари бўйича статистик фарқ аниқланмади ($p > 0,05$), бу эса танлаб олинган контингентнинг репрезентативлиги ва ўзаро солиштирув имкониятини тўлиқ таъминлайди.

Тадқиқот натижалари ва уларнинг клиник ва функционал баҳолаш усуллари:

Даволашнинг клиник-функционал самарадорлигини баҳолаш ва икки гуруҳ ўртасидаги фарқни аниқлаш мақсадида қуйидаги мажмуавий текширувлар ўтказилди:

Пастки жағ синиши мавжуд 109 нафар беморда ўтказилган мажмуавий текширувлар натижасида а**сосий** (CAD/CAM асосидаги индивидуаллаштирилган остеосинтез, n=54) ва н**азорат** (стандарт мини-пластинкалар, n=55) гуруҳлари ўртасида клиник-функционал самарадорликнинг юқори даражадаги фарқлари аниқланди.

Жарроҳлик мезонлари ва маҳаллий асоратлар таҳлили

Гуруҳлараро фарқ: Жарроҳлик амалиётининг ўртача давомийлиги Асосий гуруҳда **42,4 ± 3,6 дақиқани**, Назорат гуруҳида эса **68,2 ± 5,4 дақиқани** ташкил этди ($p < 0,01$). Операциядан кейинги илк даврда маҳаллий яллиғ-ланиш асоратлари Асосий гуруҳда атиги 1,8% ни (1 нафар бемор) ташкил этган бўлса, Назорат гуруҳида бу кўрсаткич 9,1% гача (5 нафар бемор) етди.

Илмий асоси: Асосий гуруҳда операция вақтининг 37,8% га қисқариши CAD-моделлаштириш ҳисобига пластинкани суяк устида қўлда эгиш (адаптация) босқичининг бутунлай йўқотилганлиги ва 3D-жарроҳлик шаблонлари (drill guides) ёрдамида винтлар ўрнининг хатосиз бурғиланганлиги билан боғлиқ. Назорат гуруҳида метални кўп марта мажбурий эгиш суяк ости пардасининг (периост) кенг ажратилишига ва тўқималар ишемиясига сабаб бўлган, бу эса операциядан кейинги маҳаллий шиш ва яллиғланиш хавфини оширган.

1- расм **2 – расм**

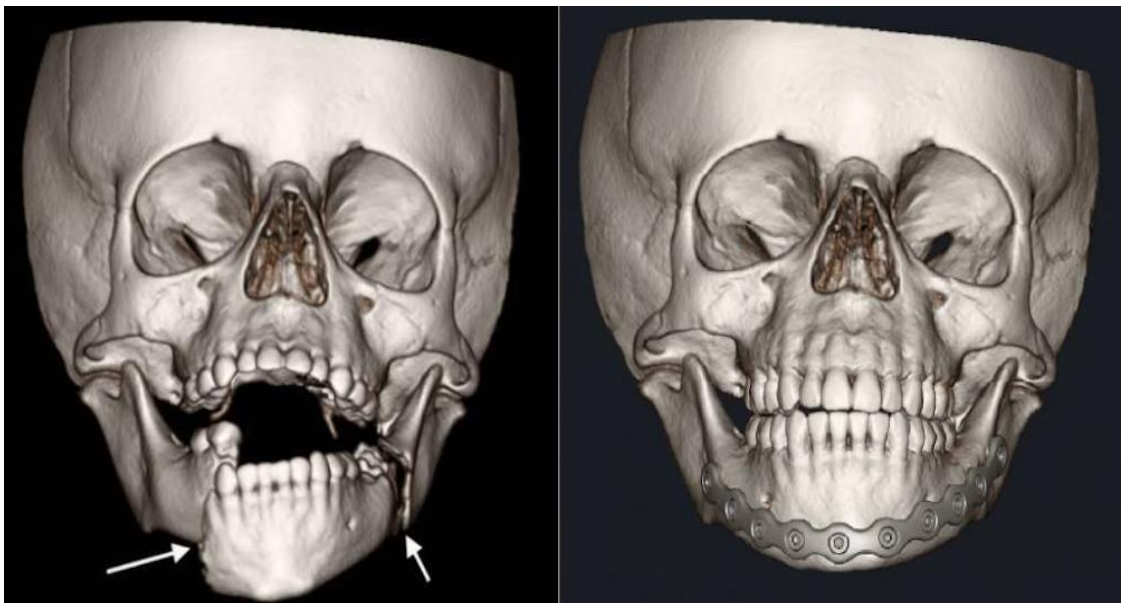

Хулоса: CAD/CAM тизимлари жарроҳлик шикастланишини минималлаштириб, операция хонасида инсон омилини камайтиради ва асоратлар даражасини 5 баробаргача қисқартиради.

1-расм бемор С., 32 ёш. Операциядан олдинги пастки жағ МСКТ нинг **3D** – рақамли реконструкция сурати. Чап томон жағ бурчаги ва ўнг томон ментал соҳаси суяк бўлакларининг силжиб синиши ва тишлар окклюзиясининг бузилиши. **2 – расм** CAD/CAM ва 3D-моделлаштириш технологиялари ёрдамида индивидуаллаштирилган остеосинтезда пластинкани мукаммал қўйилгандан кейинги ҳолати.

1-расм. Бемор С., 32 ёш (Асосий гуруҳ). Даволашдан олдинги пастки жағ МСКТ тасвири (3D-реконструкция). Суяк жароҳати соҳасида суяк бўлакларининг анатомик ўқидан ва жойидан сезиларли даражада синиб силжиши, пастки тиш ёйи бутунлигининг бузилиши ва тишлар окклюзиясининг издан чиққанлиги яққол кўринади.

2-расм. Даволашдан кейинги холати. Асосий гуруҳдаги бемор С., 32 ёш (юқоридаги 1-расмда кўрсатилган бемор). CAD/CAM ва 3D-моделлаштириш технологияси асосида ишлаб чиқилган индивидуаллаштирилган остеосинтез тизими қўлланилгандан кейинги назорат МСКТ тасвири. Суяк бўлакларининг анатомик ўқи ва жағ шакли 100% тикланган, фрагментлар орасидаги барча тирқишлар бутунлай бартараф этилган бўлиб, мукаммал ригид фиксацияга эришилган ва нормал тишлар окклюзияси тўлиқ қайта тикланганлиги яққол намоён этилган холати.

1-расм беморнинг операциягача бўлган ҳолати ва — МСКТ 3D реконструкцияси: Беморнинг пастки жағ бурчаги ёки танаси соҳасидаги мураккаб синишларда суяк бўлаклари жойидан силжийди. Суяк бўлаклари орасида аниқ деструкция бўшлиғи ва тишлар окклюзиясининг бутунлай издан чиққанлиги кўринади. Назорат гуруҳидаги беморларга стандарт мини-пластинка қўйилгандан кейинги рентгенологик манзара операциядан кейинги стандарт мини-пластинкани қўлда мажбурий эгиш оқибатида тўлиқ бўлмаган анатомик адаптация кузатилади. Фрагментлар орасида 0,5–1,2 мм гача микрооралиқлар сақланиб қолади, бу эса регенерациянинг иккиламчи чўзилишига ва винтлар атрофида кучсиз остеолизис белгиларига сабаб бўлади.

2 - расм (CAD/CAM асосида. Асосий гуруҳдаги беморларга индивидуал пластинка қўйилгандан кейин компьютерли лойиҳалаш ва титан кукунини лазерли қовуштириш (SLM) орқали олинган индивидуал конструкция суяк юзаси рельефига 100% ёпишади. Суяк бўлаклари орасида ҳеч қандай микроҳаракатчанлик мавжуд бўлмай, фиксация мутлақ барқарор бўлиб, операциядан кейинги 4-ҳафтадаёқ бирламчи ангиоген остеогенез динамикаси кузатилди.

ХУЛОСА

1. Технологик ва тактик устуворлик: Пастки жағ суягининг анатомик жиҳатдан мураккаб (жағ бурчаги, бўғим ўсиги) ҳамда кўп бўлакли ва парчаланган синишларини даволашда замонавий рақамли CAD/CAM ва 3D-моделлаштириш технологияларини (SLM усулида чоп этилган биоинерт титан кукунли шахсий остеосинтез пластинкалари ва йўналтирувчи шаблонлар) қўллаш анъанавий усулларга нисбатан юқори клиник-функционал самарадорликни таъминлайди. Рақамли лойиҳалаштириш операциядан олдинги босқичдаёқ виртуал жарроҳликни режалаштириш, суяк бўлакларини 100%

аниқликда анатомик репозиция қилиш ва нормал тишлар окклюзиясини тўлиқ тиклаш имконини беради.

2. Жарроҳлик мезонлари ва инвазивлик даражаси: Шахсий имплантатлар ва бурғилаш шаблонларидан (drill guides) фойдаланиш жарроҳлик амалиёти давомида металл конструкцияларни қўлда мажбурий эгиш босқичини бутунлай йўқотиш ҳисобига операция вақтини 37,8% га (68,2 ± 5,4 дақиқадан 42,4 ± 3,6 дақиқагача, $p < 0,01$) қисқартиради. Бу ўз навбатида, суяк ости пардасининг кенг ажратилиши ва тўқималар ишемиясининг олдини олиб, жарроҳлик шикастланишини минималлаштиради ҳамда инсон омилини камайтиради.

3. Стуруктур-функционал ва регенератив самарадорлик: Стандарт мини-пластинкалар қўлланилганда суяк бўлаклари орасида сақланиб қоладиган микрооралиқлар (0,5–1,2 мм) ва иккиламчи чўзилган регенерация хавфидан фарқли ўлароқ, индивидуаллаштирилган остеосинтез суяк юзаси рельефига тўлиқ мос келиб, мутлақ барқарор фиксацияни таъминлайди. Бунинг натижасида, операциядан кейинги илк даврда маҳаллий яллиғланиш асоратлари даражаси 5 баробаргача (9,1% дан 1,8% гача) қисқаради, жағлараро қўшимча симли шиналар (2-3 ҳафталик иммобилизация) ва резина тортишларга бўлган эҳтиёж бартараф этилади ҳамда 4-ҳафтадаёқ бирламчи ангиоген остеогенез динамикаси бошланиши ҳисобига беморларнинг эрта функционал реабилитациясига эришилади.

АДАБИЁТЛАР РЎЙХАТИ

1. Бекжанова О.Э., Магзумов Б.А. Пастки жағ синишларини мажмуавий даволашда минтақавий омиллар ва остеопластик материалларни титан конструкциялар билан биргаликда қўллаш истиқболлари // Стоматология. — Тошкент, 2025. — №2 (99). — Б. 42–47.
2. Идиев Ғ.Э. ва ҳаммуаллифлар. Юз-жағ жарроҳлиги амалиётидан сўнг регенерация ва тўқималар микроциркуляциясини рақамли морфометрия ҳамда интеллектуал алгоритмлар орқали масофавий назорат қилиш тизими // Ўзбекистон тиббиёт журнали. — Тошкент, 2026. — №1. — Б. 18–24.
3. AO CMF Surgery Reference. Principles of internal fixation of the mandible: locking systems and 3D plate configurations // AO Foundation Publishing. — Davos, 2023. — Vol. 14. — P. 112–119.
4. Champy M., Lodde J.P., Schmitt R. et al. Mandibular osteosynthesis by miniature screwed plates via a buccal approach // Journal of Maxillofacial Surgery. — 1978. — Vol. 6. — P. 14–21.
5. Miloro M., Ghali G.E. Peterson’s Principles of Oral and Maxillofacial Surgery. 5th Edition. Chapter 22: Virtual Surgical Planning and CAD/CAM Technology in Maxillofacial Trauma // Springer Nature. — 2024. — P. 543–560.
6. Miloro M., Ghali G.E. Digital technology revolutionizing mandibular fracture treatment: a comparative clinical trial // Journal of Cranio-Maxillofacial Surgery. — 2024. — Vol. 52, No. 4. — P. 312–319.
7. Pindborg J., Silverman S. Geometrical and biomechanical features of locking 3D miniplates versus standard bone plates in mandible fractures // International Journal of Oral and Maxillofacial Surgery. — 2022. — Vol. 51, No. 8. — P. 1044–1051.