Ilmiy tadqiqotlar va ularning yechimlari jurnali
Aoka guvohnoma № 323759 ISSN: 3060-4818

PATOMORFOLOGIK TADQIQOTLAR YORDAMIDA ALLOKSANLI DIABETIK YIRINGLI JAROHATLARNI BITISH TENDENSIYASINI DINAMIKADA ANIQLASH

Ergashev Ulug'bek Yusufjanovich,
Zohirov Adhamjon Rafiqovich,
Istamov Ilhomjon Iskandarovich
2-son Umumiy xirurgiya kafedrasi, Toshkent davlat tibbiyot universiteti, Toshkent, O‘zbekiston
doi.org/10.5281/zenodo.20524007

Annotatsiya. Hozirgi vaqtda qandli diabet va uning asoratlarini davolash dolzarb muammo bo‘lib qolmoqda. Qandli diabetning asorati bo‘lgan diabetik oyoq sindromi bilan og‘rigan bemorlar hayot sifatini va mehnat qobiliyatini tobora ko‘proq yo‘qotmoqda. Qandli diabet va uning asoratlarini davolash mamlakatimiz iqtisodiy-moliyaviy samaradorligiga ta’sir ko‘rsatadi. Shuning uchun mamlakatimizda ishlab chiqarilayotgan yangi preparat Reomannisol qandli diabetning asorati bo‘lgan oyoq panjasining yiringli-nekrotik jarayonini to‘xtatishga yordam beradi.

Tayanch so‘zlar: diabetik tovonning eksperimental modeli, yiringli-nekrotik jarayon, tajriba hayvonlari, alloksan, reomannisol.

Kirish. Qandli diabet surunkali kasallik bo‘lib, me’da osti bezi tomonidan insulin ishlab chiqarilishining mutlaqo yo‘qligi natijasida yuzaga keladi va bu organizmda moddalar almashinuvining buzilishiga olib keladi [1,2,3].

Bemorlar o‘limining yuqoriligi sababli, hozirgi kunda butun dunyo olimlari turli xil dori vositalarini ishlab chiqmoqdalar va qo‘llamoqdalar [4,5,6]. Yangi yaratilgan dori vositalarini hayvonlarda qo‘llash uchun birinchi masala ularning modellarini yaratishdir [7,8,9].

Shunday modellardan biri alloksanli diabet modelidir. Odamlarda surunkali diabetik oyoq yarasi va yiringli-nekrotik o‘zgarishlarning patomorfologik jihatlarini o‘rganish qiyin va har doim ham nazorat qilib bo‘lmaydi [10,11,12].

Surunkali yaralarning bitishi reparativ jarayonlarning umumiy tamoyillari va patofiziologik jihatlariga bo‘ysunadi. Bu jarayon surunkali yaraning rivojlanish bosqichiga, yaraning chuqurligiga, shikastlangan organning asosiy tuzilishiga, organizmning umumiy holatiga va davolash turiga bog‘liq [13,14,15].

Qandli diabet bilan bir qatorda yara mikroflorasi yiringli yaraning reparativ va regenerativ jarayonlarida ishtirok etadi. Qandli diabet fonida rivojlangan surunkali yiringli yarada qanday mahalliy davolash turini qo‘llash kerakligi hali ham savol bo‘lib qolmoqda [16,17,18].

Qandli diabetning alloksan modeli ishlab chiqilgandan so‘ng, maqsadli a’zolardagi gepatoprotektiv va antioksidant jarayonlarning buzilishlarini tuzatish uchun yangi dori vositasini ishlab chiqish maqsad qilib qo‘yildi [19,20,21]. Reomannisol antigipoksik, antioksidant, shokka qarshi, reologik, dezintoksikatsiyalovchi, siydik haydovchi xususiyatlarga ega bo‘lgan kompleks preparatdir. Asosiy ta’sir etuvchi moddasi qahrabo kislotasi va mannitdir.

Maqsad. Eksperimental diabetik tovon sindromini kompleks davolashdan keyingi bosqichda qandli diabet tufayli yuzaga kelgan oyoq panjasining yiringli-nekrotik shikastlanishlarini davolashning texnologik algoritmini ishlab chiqish.

Materiallar va usullar. Tajribalar 2021-yildan 2022-yilgacha Toshkent tibbiyot akademiyasi vivariysida saqlangan, vazni 180-200 g bo‘lgan 100 ta oq steril erkak kalamushlarda eksperimental tadqiqotlar olib borildi. Barcha kalamushlar kecha-yu kunduz har 12 soatda kuzatilib, ularga suv ichirilib, doimiy ravishda ushlab turildi. Tajriba hayvonlari 4 guruhga bo‘lindi: 1-guruh intakt (o‘zgarmagan guruh); 2-nazorat guruhi - alloksanli diabet fonida an’anaviy kompleks davolashdan foydalangan holda diabetik oyoqning eksperimental modelini yaratish; 3-tajriba guruhi -diabetik

oyoqning eksperimental modeli - an'anaviy davolash va reosorbilaktil; 4-guruh - 2-tajriba guruhi - an'anaviy davolash va reomannisol [13].

Har bir kalamushning o'ng orqa panjasi yostiqchasi terisida skalpel bilan 2,0x2,0 mm o'lchamdagi to'liq qalinlikdagi to'rtburchakli jarohatlar yetkazildi. Jarohatlarni an'anaviy davolashda har kuni (yodning 5% li spirtli eritmasi va levomekol surtmasi), tajriba guruhi uchun mahalliy an'anaviy davolashdan foydalandik, yangi preparat Reomannisol 100 g tana vazniga 1 ml dozada 6 kun davomida kuniga 1 marta yuborildi va bo'shliq ichiga inyeksiya qilish orqali davolandi [13,15,16,17]. Kalamushlar 1, 3, 5, 7, 10 va 14-kunlarda boshsizlantirildi. Preparatning samaradorligi jarohatning bitishi va hayvonni obyektiv tekshirish asosida baholandi [14]. Preparatning jarohatdagi samaradorligini baholash mezonlari: jarohat sohasi atrofidagi yallig'lanishning davomiyligi va bosqichi (shish, giperemiya, ekssudat), jarohat chetlarining bitishi, granulyatsion to'qimaning rivojlanishi, jarohat nuqsoni yuzasining kichrayishi.

Jarohat maydonini aniqlash uchun L.N. Popova (1942) formulasidan foydalanildi. Jarohatga steril sellofan plastinka qo'yiladi va unga jarohat konturi qo'yiladi. Chizma millimetrli qog'ozga tushiriladi va jarohat maydoni hisoblanadi.

Natijalar. Tajriba guruhida qichima qiyin ko'chgan, ba'zi joylarda to'qimalar biroz fibrin bilan qoplangan. Nazorat guruhidagi kalamushlarda oyoq panjasi yarasi sohasidagi shish 7-8-kunlarda davom etgan, ammo tajriba guruhidagi kalamushlarda jarohatdan keyingi 5-kunlarda pasaygan. tajriba guruhidagi kalamushlarda preparatni qo'llashda jarohatdan keyingi 7-kuni jarohat maydonining sezilarli darajada kamayishi (4,3±0,05 mm2; r<0,001) qayd etildi, bu uning dastlabki jarohatidan 2 baravar, nazorat guruhidagi kalamushlarga nisbatan esa 1,5 baravar (6,5±0,07 mm2) jarohatning qisqarishi va chetki epitelizatsiyasi hisobiga kuzatildi (1-rasm).

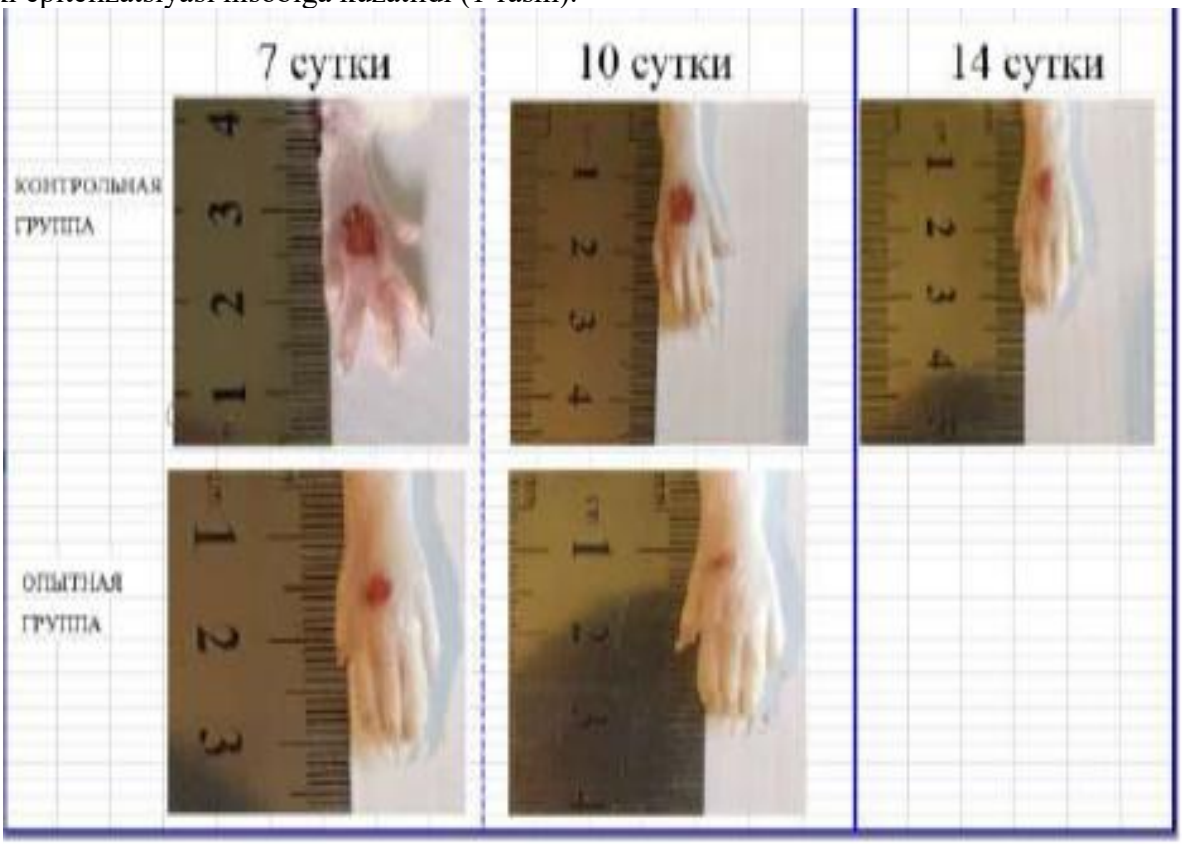

1-rasm - Jarohatdan keyingi 7, 10, 14-kunlarda oyoq kafti jarohatlari tasvirlari va nazorat va tajriba guruhlari o'rtasida jarohatlar o'lchami (maydoni) ni taqqoslash.

Jarohatdan qobiq katta qiyinchilik bilan olib tashlandi, uning ostida yorqin granulyatsiyalanuvchi jarohat nuqsoni, yaqqol namoyon bo'lgan marginal epitelizatsiya belgilari bilan, nazorat guruhidan

ancha oldinda edi. Shuningdek, tajriba guruhidagi kalamushlarda jarohat nuqsonining deyarli to‘liq yopilishi kuzatiladi, jarohat yaxshi qonashi qayd etiladi, bu jarohatda qon aylanishining yaxshilanishidan dalolat beradi, bu ko‘rsatkich nazorat guruhiga nisbatan yuqori. Jarohatning gistologik kesimi mikroskop ostida tekshirilganda, jarohat yuzasida destruktiv-nekrotik to‘qimaning cheklanishi va rad etilishi kuzatiladi (3-rasm).



2-rasm. Nazorat guruhi, 7 kun. Diabetik jarohat yuzasida nekrozga uchragan to‘qimalarning ajralishi. Bo‘yalishi: gematoksilin-eozin. Kattalashtirish: 10x40.

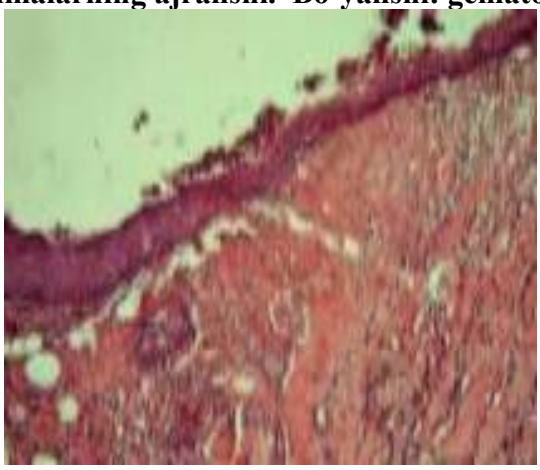

Rasm. 3. Nazorat guruhi, 10 kun. diabetik yara. Diabetik oyoq kafti tubida nekrotik massa va yallig‘lanish infiltratining saqlanishi. Bo‘yalishi: gematoksilin-eozin. Kattalashtirish: 10x40.

Shu bilan birga, jarohat atrofida epidermis to‘qimasi zichlashadi va dermaning destruksiya o‘chog‘i derma to‘qimasining pastki sog‘lom elementlaridan chegaralanadi. Destruktiv to‘qima tarkibida ham hujayraviy, ham fibroz tuzilmalarning parchalanish va dezorganizatsiya jarayoni rivojlanishi aniqlanadi. Dermaning pastki biriktiruvchi to‘qimasida soch follikulalarining neoplazmasi, fibroz tuzilmalarning zichlashishi va gistiotsitar hujayralarning proliferativ faolligining oshishi aniqlanadi. Nazorat guruhidagi diabetik oyoqning eksperimental modeli an’anaviy usul bilan davolangandan so‘ng 7-kuni diabetik yaraning tubi va atrofida nekrobiotik to‘qima va o‘tkir yallig‘lanish infiltrati strukturasiz to‘qima massasi shaklida saqlanib qoladi, uning atrofida leykotsit hujayralari bilan infiltratsiyalanadi, shuningdek, kam differensiatsiyalangan (granulyatsiya) to‘qima shakllanishi manzarasi kuzatiladi, vaskulogenez jarayoni juda zaif (2-rasm). Strukturasiz massa tarkibida shish va to‘qima vakuolizatsiyasi o‘choqlari, shuningdek, gematoksilin konglomeratlari va kalsifikatsiya mavjud. Shunday qilib, diabetik mikroangiopatiyani qandli diabetning morfofunksional ko‘rinishlaridan biri deb hisoblashga imkon beradigan mikroangiopatiya hodisalarining rivojlanishi sodir bo‘ldi. An’anaviy davolash va reomannisol qabul qilgan tajriba guruhida 10-kunga kelib, jarohat

nuqsonining mustaqil ravishda deyarli to‘liq yopilishi, jarohat atrofida tuklarning o‘sishi (1-rasm), vakuolizatsiya va bazal qavatlarda hujayralarning proliferativ faolligining oshishi kuzatildi (5-rasm).

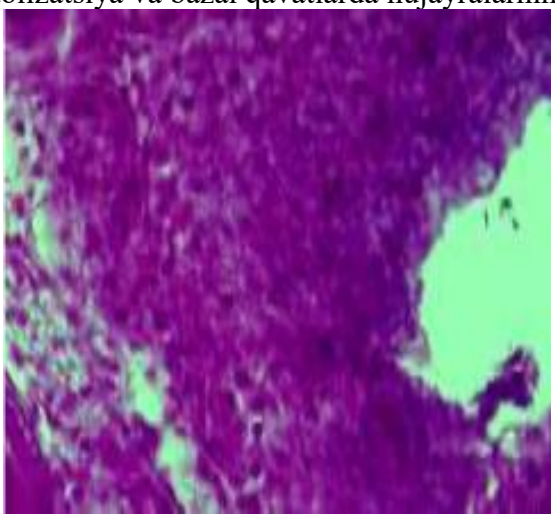

Rasm. 4. Asosiy guruh, 10 kun. diabetik yara. Diabetik oyoq panjasi jarohati atrofida zich yallig‘lanish infiltrati hosil bo‘lishi. Bo‘yalishi: gematoksilin-eozin. Kattalashtirish: 10x40.

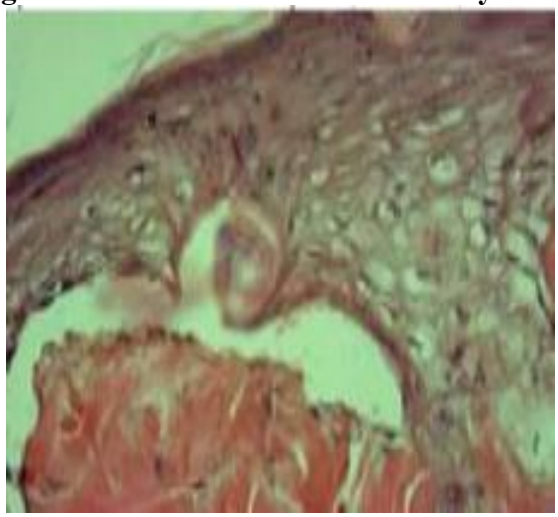

Rasm. 5. Asosiy guruhi, 10 kun. Epidermis yuza qavatlarining zichlashishi, derma biriktiruvchi to‘qimasining fibrozi. Bo‘yalishi: gematoksilin-eozin. Kattalashtirish: 10x40.

Dermaning biriktiruvchi to‘qimasi zichlashgan, o‘tkir yallig‘lanish jarayoni belgilari yo‘q, fibroz tuzilmalar bir-biri bilan dezorganizatsiya va qo‘shilish hisobiga zich, bir jinsli, fibroz massalarga aylangan. Ularda hujayra tuzilmalari periferiya bo‘ylab va tomirlar atrofida joylashgan bo‘lib, ular proliferativ faol holatda bo‘ladi. Diabetik oyoq panjasini reomannisol bilan davolashning 10-kunida teri qoplamining ko‘p qavatli epiteliysining regeneratsiyasi, ya’ni epitelial hujayralarning jarohat yuzasiga siljishi qayd etildi. Shu bilan birga, epidermis regeneratsiya zonasida bir necha qavat faol va giperxrom epiteliy hujayralari bilan ifodalanadi. Epidermis ostida siyrak tolali tuzilmalardan bazal membrana hosil bo‘lganligi aniqlanadi. Derma to‘qimasida, reparativ regeneratsiya o‘choqlarining mavjudligi atrofdagi to‘qimadan ko‘plab tomirlar va proliferativ faol gistiotsitar hujayralarning mavjudligi bilan farq qiladigan tolali, hujayrali tuzilmalarning haddan tashqari shakllanishi shaklida aniqlanadi. Epidermisda ham, dermada ham o‘tkir yallig‘lanish jarayoni belgilari yo‘q. Nazorat guruhida 10-kuni 4,9±0,05 mm2 atrofida yara nuqsoni saqlanib qoladi (1-rasm). Jarohat tubida va atrofida nekroz o‘choqlari va qon quyilishi bilan yallig‘lanish granulyatsion to‘qimasining hosil bo‘lishi qayd etiladi. Yallig‘lanish infiltrati proliferativ faol limfoid va gistiotsitar hujayralar (4-rasm), argirofil va kollagen tolalardan iborat tartibsiz joylashgan fibroz tuzilmalar bilan ifodalanadi. Yallig‘lanish infiltratining markazida

fibrinoid nekroz va bir jinsli fibroz massa bilan o‘ralgan nuqson aniqlanadi. Yallig‘lanish infiltrati atrofida biriktiruvchi to‘qima shishadi, fibroz tuzilmalarning parchalanishi bilan bo‘shashadi va hujayra nekrobioziga uchraydi. Jarohat tajribaning 14-kunida bitdi (1-rasm). Shunday qilib, giperglikemiya angiogenezning buzilishi tufayli mikrovaskulyar asoratlarni keltirib chiqaradi, bu esa jarohatning yallig‘lanish ta’siri va jarohatning bitish davrining uzayishiga olib keladi. Jarohatlarga standart ishlov berish (yod va levomekol) va reomanizol dori vositasini qo‘llash, ushbu guruh hayvonlarida (tajriba) jarohat jarayonining kechishini planimetrik nazorat qilish ko‘rsatkichlari doimiy yuqori darajada.

Xulosa. Nazorat guruhidagi diabetik tovon sindromi bo‘lgan kalamushlarda yara nuqsonlarining bitish tezligi 14-kunga to‘g‘ri keladi, chunki yarada nekrotik to‘qimalarning rezorbsiya va rad etish davrlari, mikrovaskulyar tomirlarning shikastlanishi (mikroangiopatiya) uzoq vaqt davom etadi va shish kuzatiladi. QD fonida yara jarayoni angiogenezning kech shakllanishi, granulyatsiya to‘qimasining sekinlashishi va yetilishining buzilishi, marginal epitelizatsiya bilan tavsiflanadi. Tajriba guruhida kalamushlarda jarohatlarni davolashning mahalliy an’anaviy usuli bilan bir qatorda qorin bo‘shlig‘iga Reomannisol preparati qo‘llanildi, natijada kalamushlarning oyog‘iga jarohat qo‘yilgan vaqtdan boshlab 10-kuni jarohatning bitishi qayd etildi. Mahalliy davolash va reomannisoldan foydalanish tajribaning dastlabki bosqichlarida angiogenezni kuchaytirishi va buzilgan mikrotsirkulyatsiyani (qon tomirlar neoplazmalari) tiklashi, makrofaglar javobini, fibroblastlar proliferatsiyasini, granulyatsiya to‘qimasining yetilishi va qayta shakllanishini va uning epitelizatsiyasini kuchaytirishi, yallig‘lanish javobini kamaytirishi mumkin, bu esa jarohat sohasining yanada samarali va erta bitishiga olib keladi.

Foydalanilgan adabiyotlar:

1. Дедов И.И., Шестакова М.В. Алгоритмы специализированной медицинской помощи больным сахарным диабетом / Под редакцией И.И. Дедова, М.В. Шестаковой, А.Ю. Майорова (10-й выпуск). Сахарный диабет. –М.;2021;24(1С). – 148 с.

2. Дедов И.И., Шестакова М.В., Викулова О.К., Железнякова А.В., Исаков М.А. Эпидемиологические характеристики сахарного диабета в Российской Федерации: клинико-статистический анализ по данным Федерального регистра сахарного диабета на 01.01.2021 // Сахарный диабет. - 2021. - Т. 24. - №3. - С. 204-221.

3. Матмуротов, К. Ж., Саттаров, И. С., & Нарметов, А. Б. (2025). ЭФФЕКТИВНОСТЬ СУБИНТИМАЛЬНОЙ БАЛЛОННОЙ АНГИОПЛАСТИКИ В ЛЕЧЕНИИ КРИТИЧЕСКОЙ ИШЕМИИ У БОЛЬНЫХ СИНДРОМОМ ДИАБЕТИЧЕСКОЙ СТОПЫ. *Zamonaviy tibbiyot jurnali (Журнал современной медицины)*, *11*(4), 474-480.

4. Матмуротов, К. Ж., Саттаров, И. С., & Атажонов, Т. Ш. (2025). ВЫСОКАЯ АМПУТАЦИЯ: РЕАЛЬНЫЕ ВОЗМОЖНОСТИ ДЛЯ СОЗДАНИЯ АДЕКВАТНОЙ КУЛЬТИ. *Zamonaviy tibbiyot jurnali (Журнал современной медицины)*, *8*(1), 247-258.

5. Зохиров, А. Р. (2026). ОПРЕДЕЛЕНИЕ БАКТЕРИОЛОГИЧЕСКОЙ КОНТАМИНАЦИИ ГНОЙНО-НЕКРОТИЧЕСКИХ РАНЕНИЙ НОГ НА ФОНЕ САХАРНОГО ДИАБЕТА И ЕГО КОМПЛЕКСНОЕ ЛЕЧЕНИЕ. *Медицинский журнал молодых ученых*, (17 (03)), 41-45.

6. Зохиров, А. Р., & Набиева, А. Ш. (2023). ИЗУЧЕНИЕ ПАТОМОРФОЛОГИЧЕСКИХ ОСОБЕННОСТЕЙ СОВРЕМЕННОГО ЛЕЧЕНИЯ ГНОЙНО-НЕКРОТИЧЕСКИХ ПРОЦЕССОВ ПРИ САХАРНОМ ДИАБЕТЕ. *Interpretation and researches*, *1*(2), 25-36.

7. Зоҳиров, А. Р. (2026). ДИАБЕТИК ТОВОН СИНДРОМИНИНГ АСОРАТЛИ ШАКЛИНИ КОМПЛЕКС ДАВОЛАШ: МЕҲНАТГА ЛАЁҚАТСИЗЛИК КУНЛАРИ ВА АМПУТАЦИЯ ХАВФИНИ КАМАЙТИРИШ. *Журнал гуманитарных и естественных наук*, (32), 71-77.

8. Зоҳиров, А. Р. (2026). ҚАНДЛИ ДИАБЕТ ФОНИДА ОЁҚЛАРДАГИ ЙИРИНГЛИ-НЕКРОТИК ЖАРОҲАТЛАРНИНГ БАКТЕРИОЛОГИК КОНТАМИНАЦИЯНИ АНИҚЛАШ ВА

УНИ КОМПЛЕКС ДАВОЛАШ. *Zamonaviy tibbiyot jurnali (Журнал современной медицины)*, *13*(1), 495-500.

9. Эргашев, У. Ю., Ирискулов, Б. У., Абдусаломов, Б. А., & Зоҳиров, А. Р. (2026). ЭКСПЕРИМЕНТАЛ ШАРОИТДА БИОТИББИЙ ҲУЖАЙРАЛИ ҚОПЛОВЧИ МАТЕРИАЛНИНГ ЙИРИНГЛИ ЖАРОҲАТГА РЕГЕНЕРАТИВ-РЕПАРАТИВ ТАЪСИР САМАРАСИНИ ПАТОМОРФОЛОГИК ТАДҚИҚОТЛАР ОРҚАЛИ АНИҚЛАШ. *Журнал гуманитарных и естественных наук*, (32), 18-24.

10. Эргашев, У. Ю., Ирискулов, Б. У., Зоҳиров, А. Р., Шодмонқулова, Д. Б. қ., & Сулаймонов Х. О. ў. (2025). БЕМОРЛАРДАГИ ДИАБЕТИК ЙИРИНГЛИ-НЕКРОТИК ЖАРОҲАТЛАРНИ КОМПЛЕКС ДАВОЛАШИНИ ТАКОМИЛЛАШТИРИШ. *Медицинский журнал молодых ученых*, *1*(14 (06), 64–73.

11. David G. Armstrong, Tze-Woei Tan, Andrew J. M. Boulton, Sicco A. Bus, Diabetic Foot Ulcers, //JAMA,2023.10578, 330, 1, (62).

12. Ergashev U. Y., Zokhirov A. R. COMPARISON OF INTERLEUKIN DYNAMICS IN DIABETIC PURULENT-NECROTIC LESIONS BASED ON HISTOMORPHOLOGICAL CHANGES IN VITAL ORGANS. – 2024.

13. Ergashev U. Y., Zokhirov A. R., Shoimov N. N. STUDYING THE IMMUNOMODULATION STATUS OF THE CYTOKINE SYSTEM DURING PUROPENTIC-NECROTIC PROCESSES ON THE LOWER EXTREMITIES WITH DIABETES MELLITUS. – 2024.

14. Mayor JM, Chung J, Zhang Q, Montero Baker M, Joseph LM. Using the Society for Vascular Surgery Wound, Ischemia, and Foot Infection (WIfI) Classification as a Tool to Identify Patients Most Likely to Benefit from Revascularization. J Vasc Surg.2018;67(6):162-163.

15. Matmurotov, K. J., Norjigitov, S. A., Atajonov, T. S., & Sattarov, I. S. (2025). DIABETIK PANJA SINDROMI RIVOJLANISHINI TASHXISLASH VA PROGNOZ QILISH USULLARI. *Zamonaviy tibbiyot jurnali (Журналсовременнойомедицины)*, *11*(4), 311-317.

16. Rafiqovich, Z. A., & Rustamovich, T. S. (2023). A Modern Approach to the Study and Analysis of Biochemical Parameters in Diabetic Foot Syndrome. *Texas Journal of Medical Science*, *19*, 39-47.

17. Rafiqovich, Z. A., Sobirjonovich, S. S., Faxriddinovich, F. F., & Ubaydullaxonovich, O. S. (2023). Experimental Treatment of Purulent-Necrotic Lesions of The Lower Extremities with New Generation Drugs. *Texas Journal of Medical Science*, *18*, 30-38.

18. Rosas S, Ong AC, Buller LT, Sabeh KG, Law TY, Roche MW, Hernandez VH. Season of the year influences infection rates following total hip arthroplasty. World J Orthop. 2017;8(12):895-901. doi: 10.5312/wjo. v8. i12.895

19. Yusufjanovich, E. U., Rafiqovich, Z. A., & Irsalievich, E. K. (2023). Assessment of the process of epithelialization after complex treatment of diabetic foot syndrome. *Texas Journal of Medical Science*, *16*, 19-23.

20. Zokhirov A. R., Ergashev U. Y., Iriskulov B. U. IMPROVING THE COMPLEX TREATMENT OF PURULENT-NECROTIC INJURIES IN THE FOOT AND ASSESSING THE EFFECTIVENESS OF TREATMENT IN DIABETES MELLITUS. – 2024.

21. Zokhirov A. R., Ergashev U. Y., Iriskulov B. U. STUDY AND CORRECTION OF THE CYTOKINE SYSTEM IN DIABETIC PURULENT-NECROTIC COMPLICATIONS IN THE FOOT IN PATIENT. – 2024.