Ilmiy tadqiqotlar va ularning yechimlari jurnali
Aoka guvohnoma № 323759 ISSN: 3060-4818

QIZILO'NGACHNING NORMAL MORFOLOGIYASI VA UNING YOSHGA DOIR XUSUSIYATLARI

Radjabov Axtam Boltayevich
Abu Ali ibn Sino nomidagi Buxoro davlat tibbiyot instituti,
O'zbekiston, Buxoro sh. A. Navoiy kochasi
https://orcid.org/0000-0003-2945-8560
E-mail: radjabov.axtam@bsmi.uz

Sharipova Shaxnoza Ozod qizi
Abu Ali ibn Sino nomidagi Buxoro davlat tibbiyot instituti,
O'zbekiston, Buxoro sh. A. Navoiy kochasi
https://orcid.org/0009-0006-7764-9782
Email: sharipova.shaxnoza@bsmi.uz
Tel: +998 (65) 223-00-50 e-mail: info@bsmi.uz
https://doi.org/10.5281/zenodo.20034437

Qizilo'ngach devorining tuzilishi

Ko'ndalang kesimda qizilo'ngach bo'shlig'i bo'yin qismida traxeya tomonidan bo'ladigan bosim natijasida ko'ndalang yoriq shaklida ko'rinadi, ko'krak qismida esa uning bo'shlig'i yumaloq yoki yulduzsimon shaklga ega bo'ladi [1]. Qizilo'ngach devori adventitsiya, mushak qavati, shilliqosti qavati va shilliq pardadan tashkil topgan. Qizilo'ngachning ko'ndalang kesimidagi sxematik tuzilish 1-rasmda keltirilgan [13].

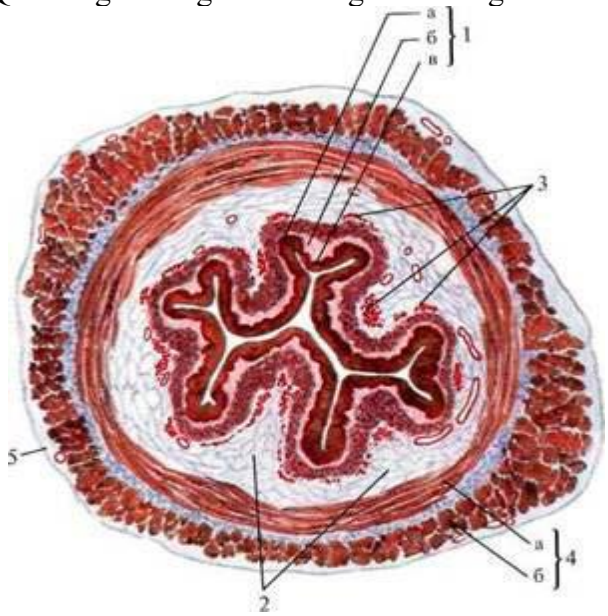

2-rasm. Qizilo'ngachning ko'ndalang kesimi

1 — qizilo'ngachning shilliq pardasi:
a — epiteliy;
b — shilliq pardaning mushak plastinkasi;
v — shilliq pardaning xususiy plastinkasi;
2 — shilliqosti asos;
3 — qizilo'ngach bezlari;
4 — qizilo'ngachning mushak qavati:
a — sirkulyar qatlam;

b — bo‘ylama qatlam;
5 — adventitsiya.

Cho‘zilmagan holatda shilliq parda bo‘ylama burmalarga yig‘iladi. Ushbu bo‘ylama burmalar suyuqlikning qizilo‘ngach bo‘ylab burmalar orasidagi egatchalar orqali siljishiga, shuningdek zich ovqat bo‘laklari o‘tayotganda qizilo‘ngachning kengayishiga yordam beradi. Bunda bo‘sh tuzilgan shilliqosti qavati ham muhim ahamiyatga ega bo‘lib, u shilliq pardaning yuqori darajada harakatchanligini ta’minlaydi. Burmalar hosil bo‘lishida shilliq pardaning o‘zidagi silliq mushak tolalari qatlami ham ishtirok etadi [2].

Shilliq parda epiteliysi ko‘p qavatli yassi muguzlanmaydigan epiteliydan iborat. Keksalik davrida uning yuzaki hujayralari qisman muguzlanishga uchrashi mumkin. Epitelial qatlam tarkibida 20–25 qavat hujayralar mavjud bo‘ladi. Unda, shuningdek, intraepitelial limfotsitlar va antigen taqdim etuvchi dendrit hujayralar ham uchraydi. Shilliq pardaning xususiy plastinkasi bo‘sh tolali biriktiruvchi to‘qimadan tuzilgan bo‘lib, u epiteliy ichiga baland so‘rg‘ichlar shaklida kirib boradi. Mazkur qavatda limfotsitlar to‘plami, limfa tugunchalari hamda qizilo‘ngach kardial bezlarining oxirgi bo‘limlari joylashadi. Bu bezlar oshqozonning kardial bezlariga o‘xshash bo‘lib, oddiy tarmoqlangan naychasimon tuzilishga ega. Ularning oxirgi bo‘limlarida mutsin ishlab chiqaruvchi hujayralar, pariyetal hujayralar hamda serotonin sintezlovchi endokrin EC- va ECL-hujayralar uchraydi.

Qizilo‘ngachning kardial bezlari ikki guruhga bo‘linadi. Ularning bir guruhi hiqildoqning halqasimon tog‘ayi va traxeyaning beshinchi halqasi darajasida, ikkinchi guruhi esa qizilo‘ngachning pastki qismida joylashadi. Ushbu bezlarning tuzilishi va funksiyasi alohida qiziqish uyg‘otadi, chunki aynan ular joylashgan sohalarda ko‘pincha divertikullar, kistalar, yaralar va o‘smalar rivojlanadi. Shilliq pardaning mushak plastinkasi qizilo‘ngach bo‘ylab joylashgan silliq mushak hujayralari tutamlaridan iborat bo‘lib, ular elastik tolalar to‘ri bilan o‘ralgan. Ushbu tuzilma ovqatning qizilo‘ngach bo‘ylab siljishida hamda qizilo‘ngachning ichki yuzasini o‘tkir jismlar ta’siridan himoya qilishda muhim rol o‘ynaydi [3].

Shilliqosti asos ko‘p miqdorda elastik tolalarni saqlovchi tolali biriktiruvchi to‘qimadan tashkil topgan bo‘lib, shilliq pardaning harakatchanligini ta’minlaydi. Unda limfotsitlar, limfa tugunchalari, shilliqosti nerv chigali elementlari hamda qizilo‘ngachning xususiy alveolyar-naychasimon bezlarining oxirgi bo‘limlari joylashgan bo‘ladi. Ularning ampulasimon kengaygan chiqaruv naychalari shilliq parda epiteliyi yuzasiga ochilib, oziq bo‘lagining siljishini yengillashtiruvchi shilliq ajratadi. Ushbu shilliq tarkibida antibakterial modda — lizotsim, shuningdek epiteliyni kislota ta’siridan himoya qiluvchi bikarbonat ionlari mavjud bo‘ladi.

Qizilo‘ngach mushak qavati tashqi bo‘ylama va ichki sirkulyar qatlamlardan iborat. Qizilo‘ngach devorida mushaklararo vegetativ nerv chigali joylashgan. Uning yuqori uchdan bir qismida ko‘ndalang-targ‘il mushak to‘qimasi, pastki uchdan bir qismida esa silliq mushak to‘qimasi uchraydi. O‘rta qismida ko‘ndalang-targ‘il mushak tolalari asta-sekin silliq mushak tolalari bilan almashinadi. Ushbu xususiyatlar gistologik kesimda qizilo‘ngachning ma’lum qismini aniqlashda muhim belgi bo‘lib xizmat qiladi. Mushak qavatining ichki sirkulyar qatlami halqasimon tog‘ay darajasida qalinlashib, qizilo‘ngachning yuqori sfinkterini hosil qiladi. Qizilo‘ngachning oshqozonga o‘tish joyida ushbu qatlamning yana qalinlashuvi natijasida pastki sfinkter shakllanadi. Uning spazmi qizilo‘ngach o‘tkazuvchanligining buzilishiga sabab bo‘lishi mumkin, qusish vaqtida esa sfinkter ochilib qoladi [4, 5].

Qizilo‘ngachni tashqaridan o‘rab turuvchi adventitsiya bo‘sh biriktiruvchi to‘qimadan iborat bo‘lib, u qizilo‘ngachning atrofdagi organlar bilan bog‘lanishini ta’minlaydi. Mazkur qavatning bo‘sh tuzilishi oziq moddalari o‘tayotganda qizilo‘ngach ko‘ndalang diametrining o‘zgarishiga imkon yaratadi. Qizilo‘ngachning qorin qismi esa qorin parda bilan qoplangan [1].

Qizilo'ngach devorining yoshga doir morfologik o'zgarishlari

Gistologik usullar yordamida keksalar (n=5) va qarilik yoshidagi (n=10) shaxslarda qizilo‘ngach devorining tuzilishi hamda shilliq qavatning sitoarxitektonikasi o‘rganildi. Nazorat guruhiga yetuklik yoshining I (n=3) va II (n=3) davriga mansub shaxslar kiritildi. Yosh ortishi bilan ko‘pchilik holatlarda epiteliyda destruktiv jarayonlar (qatlamning ajralib ketishi, yirik bo‘laklarning ko‘chib tushishi, mikroeroziyalar hosil bo‘lishi va boshqalar) kuzatilishi ko‘rsatildi. Epiteliy hujayralari orasida limfotsitlar, neytrofillar va eozinofillar aniqlandi; infiltratsiya qiluvchi hujayralar soni qarish jarayonida 2–3 baravar oshdi. Shilliq qavatning xususiy plastinkasi (lamina propria) va ayniqsa shilliq osti qavati (submukoza) kollagen tolalar tutamlarining qalinlashishi bilan tavsiflandi. Fibroblastlar qatoriga mansub hujayralar sonining ikki baravar ko‘payishi aniqlangan. Lamina propriadagi leykotsitlar soni keksalik yoshida qizilo‘ngachning yuqori va pastki qismlarida mos ravishda 3,5 va 1,75 baravar oshgani qayd etildi. Mushak plastinkasidagi (lamina muscularis) o‘zgarishlar uning yupqalashishi, qatlamlarga ajralishi va miotsitlarning bir-biridan ajralib ketishi bilan namoyon bo‘ldi. Mushak qavatining qayta tuzilishi (remodelling) esa kamroq darajada ifodalangan. O‘zgarishlar darajasi distal yo‘nalishda (pastga qarab) ortib bordi va individual xususiyatlarga qarab keng diapazonda farq qildi.[6]

Qizilo‘ngachning shilliq osti bezlari (qizilo‘ngachning xususiy bezlari) 19 nafar keksalik va qarilik yoshidagi shaxslarda (jins bo‘yicha ajratilmasdan), shuningdek, yetuk yoshning I davridagi odamlarda ham o‘rganildi (har bir guruhda 6–7 tadan holat). Bez asinuslarida mioepitelial hujayralar bilan o‘ralgan mutsitlar orasida ingichka, cho‘zilgan hujayralar va kubsimon hujayralar borligi ko‘rsatildi. Acinuslar atrofida miofibroblastlar aniqlandi. Yosh o‘tishi bilan bez stromasida fibroblastlar va limfotsitlar soni ortib bordi. Qizilo‘ngachning yuqori qismi bezlari stromasida plazmatik hujayralar soni ham yosh bilan ko‘paygani kuzatildi. Kichik chiqaruv yo‘llari guruh-guruh bo‘lib joylashgan bo‘lib, ko‘pincha limfoid hujayralar to‘plamlari bilan o‘ralgan edi. Katta chiqaruv yo‘llari atrofida ham limfoid hujayralar va fibroblastlar soni yosh o‘tishi bilan ortishi aniqlandi.

Aminova G.G., Grigorenko D.E., Sapin M.R. va Mxitarov V.A. (2014) tadqiqoti shuni ko‘rsatadiki, yosh o‘tishi bilan (keksalik va qarilik davrida) inson qizilo‘ngachi devori tuzilishida sezilarli destruktiv o‘zgarishlar yuz beradi.

Tadqiqotning asosiy xulosalari:

• **Epiteliy:** Epitelial qoplamning buzilishi kuzatiladi, giperkeratoz, yirik bo‘laklarning ko‘chib tushishi va mikroeroziyalar hosil bo‘lishi aniqlanadi. Epiteliydagi infiltratsiyalovchi hujayralar (limfotsitlar, neytrofillar va eozinofillar) soni 2–3 baravar ortadi.

• **Xususiy plastinka va shilliq osti asosi:** Kollagen tolalar tutamlarining qalinlashishi bilan tavsiflanadi, bu esa sklerotik jarayonlardan dalolat beradi. Fibroblastlar qatoriga mansub hujayralar soni 2 baravar oshadi.

• **Limfoid infiltratsiya:** Xususiy plastinkadagi leykotsitlar soni ortadi, ayniqsa qizilo‘ngachning yuqori va pastki bo‘limlarida (mos ravishda 3,5 va 1,75 baravar). Yallig‘lanish o‘choqlari ko‘pincha pastki bo‘limlarda uchraydi.

• **Mushak qavati:** O‘zgarishlar miotsitlarning yupqalashuvi, qatlamlarga ajralishi va dissotsiatsiyasi bilan namoyon bo‘ladi. Bunda mushak qavatining remodellanishi shilliq qavatdagi o‘zgarishlarga nisbatan sustroq ifodalangan bo‘ladi.

• **Yoshga oid xususiyatlar:** O‘zgarishlarning ifodalanganligi distal yo‘nalishda (oshqozonga yaqinlashgan sari) kuchayadi va insonning individual xususiyatlariga qarab farqlanadi.

• **Ayniqsa zaif zonalar:** Shilliq qavat xususiy plastinkasining so‘rg‘ichlari bo‘lib, aynan shu yerda limfotsitlar to‘planishi eng ko‘p kuzatiladi.

• **Bezlarning sitoarxitektonikasi:** Bezlarning xususiy qatlamida limfoid hujayralar va fibroblastlar miqdori ortadi, bezlarning chiqaruv yo‘llari atrofida esa limfoid to‘plamlar ko‘payishi kuzatiladi .[7]

Adabiyotlar :

1. Inson qizilo‘ngachining anatomiyasi // Eurolab – tibbiy portal [Elektron resurs]. – 2009. – Kirish rejimi: http://www.eurolab.ua/anatomy/9/. – Murojaat qilingan sana: 05.05.2014.
2. Oldingi ichak hosilalari // Anatomiya. Fiziologiya. Patologiya [Elektron resurs]. – 2001. – Kirish rejimi: http://anfiz.ru/books/item/f00/s00/z0000017/st039.shtml. Murojaat qilingan sana: 04.05.2014.
3. Hazm qilish tizimi // Gistologiya. Audio ma’ruzalar [Elektron resurs]. – 2005. – Kirish rejimi: http://www.morphology.dp.ua/_mp3/digestive5.php. – Murojaat qilingan sana: 05.05.2014.
4. Babiak, V. I. Qizilo‘ngachning klinik anatomiyasi va fiziologiyasi. Qizilo‘ngachni tekshirish usullari / V. I. Babiak, M. I. Govorun, Ya. A. Nakatis, A. N. Pashchinin // Medbe [Elektron resurs]. – 2014. – Kirish rejimi: http://medbe.ru/materials/pishchevod/klinicheskaya-anatomiya-ifiziologiya-pishchevoda-metody-issledovaniya-pishchevoda. – Murojaat qilingan sana: 31.08.2014.
5. Qizilo‘ngach. Qizilo‘ngachning tuzilishi. Qizilo‘ngach mushaklari. Qizilo‘ngachning qon bilan ta’minlanishi va innervatsiyasi. Qizilo‘ngachning rentgenoanatomiyasi. Qizilo‘ngach endoskopiyasi // MedUniver [Elektron resurs]. – 2004. – Kirish rejimi: http://meduniver.com/Medical/Anatom/145.html. – Murojaat qilingan sana: 05.05.2014
6. ESOPHAGEAL WALL STRUCTURE IN PEOPLE OF ELDERLY AND SENILE AGE Aminova G.G.[1], Grigorenko D.Ye.[1],SapinM.R.[1],\MkhitarovV.A.[1] УДК: 611.329.018.73-053.9 2014-31-35
7. Aminova G.G., Grigorenko D.E., Sapin M.R., Mxitarov V.A. Keksalik va qarilik yoshidagi odamlarda qizilo‘ngach devorining tuzilishi // Morfologiya**.** – 2014. – 145-jild, 2-son. – 31–36-betlar.