Ilmiy tadqiqotlar va ularning yechimlari jurnali
Aoka guvohnoma № 323759 ISSN: 3060-4818

ENERGETIK ICHIMLIKNING TOKSIK TA'SIRIDA BUYRAK USTI BEZLARIDA KUZATILADIGAN MORFOFUNKSIONAL O'ZGARISHLARI

Sobirov Elyor Jumyazovich
Urganch davlat tibbiyot instituti bolalar jarrohligi, anesteziologiya-reanimatologiya kafedrasi assistenti
ORCID: https://orcid.org/0009-0001-4734-501X

Yusupova Zumrad Kadambayevna
Samarqand davlat tibbiyot universiteti aspirantura fakulteti jarrohlik, endoskopiya, anesteziologiya va reanimatsiya kafedrasi assistenti
E-mail: zumradyusupova0916@gmail.com
ORCID: https://orcid.org/0009-0002-3143-0065
Doi: https://doi.org/10.5281/zenodo.20561866

Annotatsiya. Ushbu maqolada kalamushlarning buyrak usti bezlaridagi mikrofunksional o'zgarishlar bayon etilgan. Olingan ma'lumotlar va tadqiqot natijalari energetik ichimliklarning inson organizmiga ta'sirini o'rganish imkonini beradi.

Kalit so'zlar: energetik ichimlik, buyrak usti bezi, eksperimental kalamushlar, tajriba, morfometriya va to'qimalar morfologiyasi

МОРФОФУНКЦИОНАЛЬНЫЕ ИЗМЕНЕНИЯ НАДПОЧЕЧНИКОВ ПРИ ТОКСИЧЕСКОМ ВОЗДЕЙСТВИИ ЭНЕРГЕТИЧЕСКИХ НАПИТКОВ

Аннотация. В данной статье описаны микрофункциональные изменения в надпочечниках крыс. Полученные данные и результаты исследования позволяют изучить влияние энергетических напитков на организм человека.

Ключевые слова: энергетический напиток, надпочечники, экспериментальные крысы, эксперимент, морфометрия и морфология тканей

MORPHOFUNCTIONAL CHANGES OBSERVED IN THE ADRENAL GLANDS DUE TO TOXIC EFFECTS OF ENERGY DRINKS

Abstract. This article describes microfunctional changes in the adrenal glands of rats. The obtained data and research results allow for the study of the effects of energy drinks on the human body.

Keywords: energy drink, adrenal gland, experimental rats, experiment, morphometry, and tissue morphology

Energetik ichimliklar (EN) iste'mol qilinganda va o'limga olib kelmaydigan alkogoldan zaharlanganda buyrak usti bezlarining morfologik holatini tavsiflovchi maqolalar deyarli yo'q [1, 3, 5]. Haqiqatan ham, buyrak usti bezlarining shakli umuman etanol ta'sirida ancha o'zgaradi. Bundan tashqari, morfologik tadqiqotlar buyrak usti bezlarida (har ikki jins) erkaklar va ayollarning birlashgan guruhini ham aniqlaydi, shuning uchun qondagi qand miqdori va atrof-muhit omillari o'zgarganda morfologik o'zgarishlardagi gender farqlari hali isbotlanmagan (yoki hatto etanol iste'mol qilinganda

ham tavsiflanmagan). Bizning nuqtai nazarimizda, alkogol iste'mol qilingandan so'ng buyrak usti bezlari qanday rivojlanganini o'rganish zarur [2, 4]. Boshqa tomondan, hozirgi tadqiqotlar buyrak usti bezlarining qanday o'zgarganligi yoki evolyutsiyaga uchraganligi yoki o'zgarganligi haqida yaxshi tushuncha bermaydi. Energetik ichimlikning turli va kombinatsiyalangan qo'llanishlarida turli morfologik o'zgarishlarning evolyutsiyasi tadqiqotchilar tomonidan o'rganilmagan [6, 7]. Energetik ichimlikdan zaharlanishda buyrak usti bezlarining morfologik o'zgarishi bahsli bo'lib qolmoqda.

Energetik ichimliklar kofeinning keng tarqalgan manbaiga aylandi, ularning ko'pchiligi boshqa alkogolsiz ichimliklarga qaraganda 3-5 baravar ko'p kofein saqlaydi [Seifert S.M., Schechter J.L., Hershorin E.R., Lipshultz S.E.]. Bolalar va o'smirlar tomonidan kofeinni iste'mol qilish energetik ichimliklarni muntazam iste'mol qilish tufayli tez sur'atlar bilan ortib bormoqda [Jekson DA, Kotter BW, Merchant RS, Babu KM, Baird JR, Nirenberg T, Linakis J.G.], ammo kofeinning ta'siri bo'yicha ko'plab tadqiqotlar asosan kattalarda o'tkazilgan.

Ma'lumki, kalamushlarda surunkali stress buyrak usti bezining po'stloq va mag'iz qavatlari qalinligini, shuningdek, adrenokortikotrop gormonga (AKTG) sekretor reaksiyasini o'zgartiradi [Díaz-Aguila Y, Cuevas-Romero E, Castellan F, Martinez-Gómes M, Rodriguez-Antolin H., Nikolas-Toledo. L.]. Bundan tashqari, bir qator ksenobiotiklar bezning po'stloq yoki mag'iz qatlamlarida gipertrofik yoki atrofik o'zgarishlarni keltirib chiqaradi [5]. Shuningdek, kofein stressni keltirib chiqarishi ham ma'lum [O'Neill C.E., Newsom R.J., Stafford J., Scott T., Archuleta S., Levis S.C., Spenser R.L., Campeau S., Bachtell R.K.]. Bu uning buyrak usti bezlarida morfologik o'zgarishlarga olib kelishi mumkinligini ko'rsatadi. Klinik va eksperimental tadqiqotlar shuni ko'rsatadiki, kofein buyrak usti bezining funksiyasi va morfologiyasiga ta'sir qiladi. Masalan, kofeinning kalamushlarga prenatal ta'siri glyukokortikoidlar ishlab chiqarilishini bloklaydi va erkak avlodlarda buyrak usti bezi po'stlog'i hajmini kamaytiradi; shuningdek, hujayra tuzilishining buzilishi va hujayra shishiga olib keladi [Wu D.M., He Z., Ma L.P., Vang L.L., Ping J., Vang H.]. Aksincha, katta yoshdagi odamlar va hayvonlarda kofeinning yuqori dozalari glyukokortikoidlar darajasini oshirib, stressga o'xshash endokrin reaksiyani keltirib chiqaradi [He Z., Zhu C., Huang X., Liu L., Vang L., Chen L., Magdalou J. , Vang H.]. Ko'pgina tadqiqotlar prenatal ta'sirga bag'ishlangan, chunki buyrak usti bezi homiladorlik paytida homilaning gomeostazi va rivojlanishini boshqarishda muhim rol o'ynaydi [Xu D, Zhang B, Liang G, Ping J, Kou H, Li S, Xiong J, Xu D., Chen L. ., Magdalu J.]. Bolalarda buyrak usti bezlari yetilmaganligi, po'stloq va miya qavatlarining qalinligi sezilarli darajada oshganligi sababli [Xing Y., Lerario A.M., Reyni V., Hammer G.D.], ularning stress omillariga reaksiyasi hayotning boshqa bosqichlaridagi reaksiyadan farq qilishi mumkin. Biroq, kofeinni iste'mol qilish balog'at davrida buyrak usti bezlarining morfometrik xususiyatlariga ta'sir ko'rsatishi noma'lumligicha qolmoqda.

Pubertat davrda kofeinning buyrak usti bezlariga ta'siri haqidagi ma'lumotlar kam va ziddiyatli [3, 6]. Jinsiy yetilish buyrak usti bezining zonal tuzilishi shakllanishini yakunlash va gipofizning kortikotropin-rilizing gormoniga javobini shakllantirish uchun muhim davr bo'lganligi sababli [Xing Y., Lerario A.M., Reyni V., Hammer G.D.], bu davrda organizm katta yoshdagiga qaraganda salbiy ta'sirlarga ko'proq duchor bo'ladi. Bundan tashqari, balog'atga yetmagan hayvonlarda stressga javoban kortikosteronning chiqarilishi sekinroq kechadi, ammo voyaga yetgan hayvonlarga qaraganda uzoqroq davom etadi [4].

Shunday qilib, etil spirti va energetik ichimliklarning hayvon va odam buyrak usti bezlari xususiyatlariga ta'sirini o'rganish morfologiya va gistologiyaning dolzarb muammolaridan biri bo'lib qolmoqda.

Tadqiqot maqsadi. Energetik ichimliklar ta'sirida buyrak usti bezlaridagi morfofunksional o'zgarishlarni tahlil qilish va ularni tuzatish imkoniyatlarini o'rganish.

Tadqiqot materiallari va usullari. Ushbu tadqiqotda O'zbekiston Respublikasi Farmakologiya instituti vivariysidan 201 ta uch oylik (250-300 g) erkak kalamushlardan foydalanildi. Hayvonlar har

biri 5 tadan tanlab olingan kataklarda, BuxDTI sud-tibbiy ekspertiza bo‘limi toksikologik kimyo kursi laboratoriyasida +20 - +220S haroratda, bir xil haroratda kunning yorug‘ (8.00 - 20.00) va qorong‘i (20.00 - 8.00) soatlarida saqlandi, ichish va ovqatlanish erkin, barcha kalamushlar bir xil sharoitda saqlandi. Tajriba hayvonlari quyidagi tajribalar seriyasiga mos keluvchi 2 ta kichik guruhga ajratildi. Energetik ichimlikdan o‘tkir va surunkali zaharlanish davrida tajriba hayvonlarida buyrak usti bezlarining morfofunksional o‘zgarishlari o‘rganildi.

Tajribalar vivariyning standart sharoitida muvozanatli to‘liq ozuqa ratsionida saqlangan tajriba hayvonlaridan foydalangan holda ishlarni bajarish qoidalariga muvofiq o‘tkazildi. Eksperimental tadqiqotlar O‘zbekiston Respublikasida klinik oldi tadqiqotlarni o‘tkazish bo‘yicha laboratoriya amaliyoti qoidalariga muvofiq o‘tkazildi.

Shaxsiy tadqiqotlar natijalari va ularning muhokamasi. Uch oylik oq zotsiz kalamushlarda energetik ichimliklarni o‘tkir qabul qilish natijasida buyrak usti bezi to‘qimasidagi morfologik va morfometrik o‘zgarishlarni o‘rganish shuni ko‘rsatdiki, tajriba hayvonlarida energetik ichimlik ta’sirida bez hujayralarining, jumladan kapsula, po‘stloq va miya moddasining strukturaviy tiklanishi kuzatilgan. Kapsula bo‘limida biriktiruvchi to‘qima tolalarining qalinlashishi, kollagenning zichlashishi va ba’zi hollarda hujayralararo shish kuzatildi, bu esa ushbu turdagi to‘qimaning umuman energetik ichimlik ta’sirida ekanligini ko‘rsatadi. Nazorat guruhiga nisbatan kapsula qalinlashuvi va po‘stloqdagi bu turdagi stress qayd etildi.

Miya qismidagi o‘zgarish simpatoadrenal tizimning ta’siridan dalolat beradi (1-rasm).

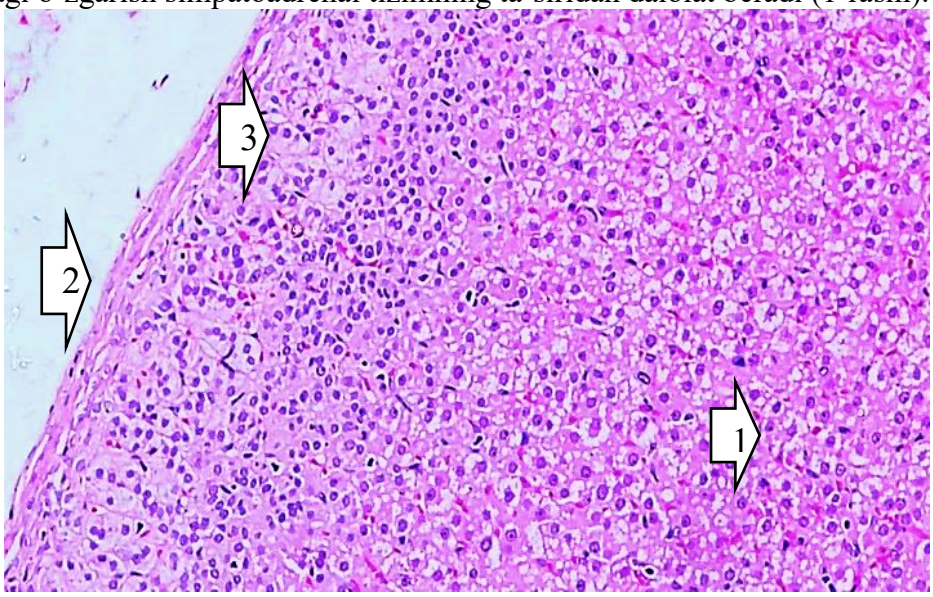

1-rasm. 3 oylik oq zotsiz kalamushlar buyrak usti bezi to‘qimasida energetik ichimliklarning o‘tkir ta’siridagi morfologik o‘zgarishlarni aniqlash. 1-kapsula. 2 - Po‘stloq qismi. 3-yadro qismi. 100x ni olib ketdi.

Bez kapsulasi tajriba guruhida me’yordagiga nisbatan ancha qalin bo‘lganligini ko‘rishimiz mumkin. Uch oylik oq zotsiz kalamushlarda energetik ichimliklarni ko‘p iste’mol qilgandan so‘ng buyrak usti bezi to‘qimalaridagi o‘zgarishlar uzoq muddatli ta’sir natijasida bezning barcha qismlarida strukturaviy va funksional regeneratsiya sodir bo‘lganligini ko‘rsatdi. Biriktiruvchi to‘qimaning qalinligi va giperplaziyasi yosh o‘tishi bilan ortib bordi, gialinozni kamaytirish uchun kollagen tolalarining zichlashishi bez kapsulasida aniqlandi. Tomirlarda tomirlarning interstitsial infiltratsiyasi orqali ma’lum darajada cho‘kish kuzatiladi. Kapsula qalinligidagi morfometrik o‘zgarishlar nazorat guruhiga nisbatan ko‘rsatilgan. Oxirgi morfometrik belgilar shuni ko‘rsatadiki, po‘stloq qismi juda sog‘lom holatda (hatto qon hujayralarining yuqori foizi, yuqorida ko‘rsatilganidek). Morfometrik ma’lumotlarga ko‘ra, miya

stromasidagi fibroz elementlari sezilarli darajada oshdi va sekretor donachalarning zichligi kengroq ta'sirdan so'ng kamaydi.

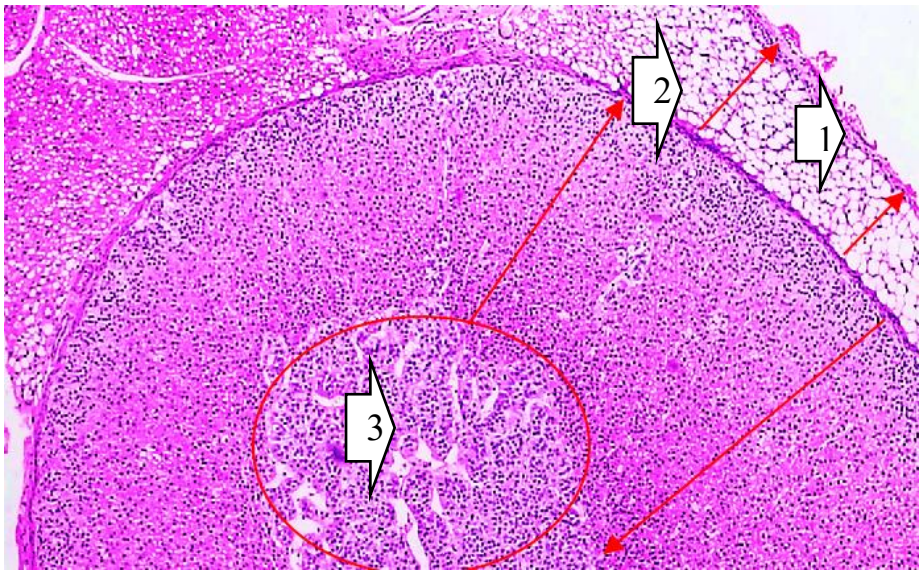

2-rasm. 3 oylik oq zotsiz kalamushlar buyrak usti bezi to'qimasida energetik ichimliklarning surunkali ta'sirida yuzaga kelgan morfologik o'zgarishlarni aniqlash. 1-kapsula. 2 - Po'stloq qismi. 3-yadro qismi. 100x olib ketdi.

Mikroskopik ma'lumotlar shuni ko'rsatdiki, miya moddasining hajmi ma'lum darajada barqarorlashgan va surunkali ta'sir guruhida kamaygan. Surunkali guruhda kapsula qalinligi 40,2±1,4 mkm ga oshdi. Kapsulaning qalinlashishi biriktiruvchi to'qima elementlarining o'sishi va fibroz jarayonlari bilan tushuntiriladi. Tajriba guruhida po'stloq qatlamining qalinligi 445,6 ± 9,8 mkm, retikulyar sohada esa 96,8 ± 3,2 mkm ni tashkil etdi. Surunkali ta'sir guruhidagi miya moddasining qalinligi 238,9 ± 6,7 mkm ni tashkil etgan bo'lsa, tajriba guruhidagi sinusoidal kapillyarlarning diametri 8,1 ± 0,3 mkm ni tashkil etdi. Surunkali ta'sir guruhida po'stloq va miya qismlari o'rtasidagi nisbat 1,86 ± 0,06 ni tashkil etdi (2-rasm).

Xulosa. Energetik ichimlik va etil spirtining o'tkir ta'siri ostida buyrak usti bezining po'stloq va mag'iz qatlamlarida immunogistokimyoviy markerlarning ifodalanishi sezilarli darajada pasaydi. Proliferatsiya va apoptoz (steroid hujayralarda) ham kuchaygan. Bu o'zgarishlar saqlanib qolishi mumkin, chunki ular hujayra distrofiyasiga, qon tomir anomaliyalariga va energiya ichimligining ta'siri tufayli uzoq vaqtdan keyin ham immunitet reaktivligining pasayishiga olib keladi.

Adabiyotlar:

1. Anderson N.L., Xyuz R.N. O'smirlik davrida kofein ta'siridan keyin kalamushlarda hissiy reaktivlikning oshishi. Neyrotoksikol. Teratol. 2008.;30: 195–201.
2. Belloni A.S., Rebuffat P., Malendovich L.K., Matsokki G., Rokko S., Nussdorfer G.G. Kalamush buyrak usti bezi po'stlog'i koptokchalar zonasi morfologiyasi va funksiyasining yoshga bog'liq o'zgarishlari. 1992; 24: 835-842.
3. Zokirova N. B. va boshqalar. Pestitsidlar ta'siri sharoitida endokrin va immun tizimi a'zolarining postnatal morfogenezini o'rganishda zamonaviy innovatsion usullardan foydalanish. – 2021.

4. Oripov F. S. Energetik ichimlikning turli ta’sir muddatlarida kalamushlar bosh miya po‘stlog‘idagi patomorfologik o‘zgarishlar //International Congress on Biological, Physical And Chemical Studies (ITALY). – 2024. – B. 58-60.
5. Diaz-Agila Yu., Kuyevas-Romero E., Kastelyan F., Martines-Gomes M., Rodriges-Antolin X., Nikolas-Toledo L. Surunkali stress va saxarozaning yuqori iste’moli sutdan ajratilgandan so‘ng kalamushlarning buyrak usti bezlarida o‘ziga xos morfometrik ta’sirlarni keltirib chiqaradi. 2018;93: 565–574.
6. He Z., Zhu C., Huang H., Liu L., Wang L., Chen L., Magdalou J., Wang H. Erkak kalamushlar avlodida kofeinning prenatal ta’siri natijasida buyrak usti bezlarining rivojlanish anomaliyalari va ularning homila ichi dasturlash mexanizmlari. Toksikol. 2016;5: 388-398.
7. Xing Y., Lerario AM, Rainey W. Buyrak usti bezi po‘stlog‘i zonalarining rivojlanishi. Endokrinol. Metab. pona. N. Am. 2015-yil;44: 243–274.