Ilmiy tadqiqotlar va ularning yechimlari jurnali
Aoka guvohnoma № 323759 ISSN: 3060-4818

NAVOIY VILOYATI TOMDI TUMANI SHAROITIDA TUYALARNING SESTODOZLAR BILAN INVAZIYALANISH EPIZOOTOLOGIYASI VA KLINIK NAMOYON BO‘LISH XUSUSIYATLARI

L.U.Xalilova1 , K.A.Saparov2

1.Navoiy davlat universiteti doktoranti, Navoiy, O’zbekist

2.Nizomiy nomidagi TDPU Tabiiy fanlar kafedrasi professori. b.f.d., (dsc).Toshkent.O’zbekiston.

e-mail:muhammadabdimuminov7@gmail.com, Tel: (97) 120 19 29

Annotatsiya: Ushbu maqolada Navoiy viloyati Tomdi tumani "Rohat" massivi sharoitida tuyachilik xo‘jaliklarida keng tarqalgan gelmintozlardan sestodozlarning epizootologik holati, patogenezi va klinik simptomatologiyasi yoritilgan. Tadqiqotlar davomida cho‘l zonalarida sun'iy ko‘l havzalarining mavjudligi hamda cho‘pon itlarining nazoratsiz harakati parazitlar sirkulyatsiyasini ta'minlovchi dominant omillar ekanligi aniqlandi. Skryabin usulidagi to‘liq gelmintologik yorish natijasida visseral sestodozlarning o‘pka va jigar parenximasidagi patomorfologik o‘zgarishlari tahlil qilindi hamda samarali davolash-profilaktika tizimi ishlab chiqildi.

Kalit so‘zlar: Tuyachilik, sestoda, *Echinococcus granulosus*, *Moniezia*, Skryabin usuli, finna, oribatid kana, epizootologik zanjir, Tomdi tumani.

Kirish Tuyachilik (*Camelidae*) O‘zbekistonning qurg‘oqchil cho‘l va yarim cho‘l mintaqalari, xususan, Navoiy viloyati iqtisodiyotida go‘sht, sut, jun yetkazib beruvchi strategik muhim tarmoqlardan biri hisoblanadi. Biroq cho‘l mintaqalarining o‘ziga xos ekologik va mikroiqliy sharoitlari hayvonlar o‘rtasida turli invazion kasalliklarning, ayniqsa, tasmasimon chuvalchanglar (sestodalar) tomonidan qo‘zg‘atiladigan gelmintozlarning keng tarqalishiga zamin yaratadi.

Sestodozlar tuyalarning ovqat hazm qilish trakti hamda parenximatoz a'zolarida chuqur patologik jarayonlarni keltirib chiqarishi bilan xarakterlanadi. Ushbu endoparazitlar xo‘jayin organizmining alimentar faoliyatini izdan chiqarib, moddalar almashinuvining funksional muvozanatini buzadi. Oqibatda hayvonlarning o‘sish va rivojlanishdan ortda qolishi, kaxeksiya hamda biologik mahsuldorlik ko‘rsatkichlarining keskin pasayishi kuzatilib, tarmoqqa jiddiy iqtisodiy zarar yetkaziladi. (7).

Tadqiqot materiallari va metodlari

Tadqiqotlar 2026-yilning mart, aprel va may oylari davomida Navoiy viloyati Tomdi tumani "Rohat" massividagi tuyachilik ob'yektlarida olib borildi. Hududning ekologik-geografik xususiyatlari, xususan, sun'iy ko‘l havzasining yaqinligi va yaylov biotoplari tahlil qilindi.

Gelmintologik holatni o‘rganish maqsadida xo‘jalikda majburiy so‘yilgan 15 yoshli urg‘ochi jinsga mansub, bir o‘rkachli (*Camelus dromedarius*) tuya organizmida K.I. Skryabin usulidagi to‘liq gelmintologik tekshirish (yorish) amaliyoti o‘tkazildi. (1)

Parenximatoz a'zolar (o‘pka, jigar) hamda seroz pardalardagi patologik materiallar (finnalar va kistalar) vizual va mikroskopik usullarda differensiyalashdi.

Tadqiqot natijalari va ularning tahlili Qo‘zg‘atuvchilarning Morfofunksional Tasnifi: Olingan natijalar va adabiyotlar tahliliga ko‘ra, tuyalarda uchraydigan sestodalarni ularning lokalizatsiyasi va ontogenez bosqichlariga ko‘ra ikkita asosiy guruhga ajratish aniqlandi:

Ichak Sestodozlari (Imago shakllari): Ushbu parazitlar tuyaning ingichka ichak lümenida lokalizatsiyalanadi va *Anoplocephalidata* turkumiga mansub. Ularning biologik siklida majburiy oraliq

xo‘jayin rolini yaylov tuproqlarida dominantlik qiluvchi qobiqli (oribatid) kanalar o‘taydi. Biotsenozda *Moniezia expansa*, *Moniezia benedeni*, *Stilesia globipunctata* va *Avitellina centripunctata* turlari ingichka ichak mikromuhitida oziq moddalarning so‘rilishini (assimilyatsiyasini) ingibitsiya qiladi. Ayniqsa, *Moniezia* jinsi vakillari yosh bo‘talarda intoksikatsiya va ichakning mexanik tiqilishini shartlaydi.

To‘qima va A'zolardagi Sestodozlar (Lichinkalik/Visseral shakllari): Mazkur holatda tuya parazit uchun oraliq xo‘jayin biologik statusida namoyon bo‘ladi. Yakuniy xo‘jayinlar (it, bo‘ri, chiyabo‘ri) ekskretlari orqali tashqi muhitga ajralgan onkosferalar (tuxumlar) tuyalar tomonidan alimentar yo‘l bilan yutilganda, ichki a'zolarda pufaksimon lichinkalar (finnalar) rivojlanadi.

Ichak Sestodozlari (Imago Shakllari) Ushbu patologiyalarni keltirib chiqaruvchi qo‘zg‘atuvchilar asosan tuyalarning ingichka ichak anatomik sohasida parazitlik qiladi va tizimli ravishda anoplosefalidozlar (*Anoplocephalidata*) turkumiga mansub hisoblanadi. Biologik rivojlanish siklida oraliq xo‘jayin vazifasini yaylov ekotizimlaridagi tuproq (oribatid) kanalari bajaradi.(4)

Moniezia jinsi (Monieziya turlari): *Moniezia expansa* va *Moniezia benedeni* turlarining tuyalar, xususan, yosh avlod (bo‘talar) o‘rtasida ekstensivligi va intensivligi yuqori baholanadi. Bir necha metrlik chiziqli o‘lchamlarga ega bo‘lgan ushbu gelmintlar ichak lümenining mexanik tiqilishiga, metabolitlar ajralishi oqibatida umumiy intoksikatsiyaga va organizmning kaxeksiyaga uchrashiga sabab bo‘ladi.

Stilesia jinsi (Stileziya turlari): *Stilesia globipunctata* turi ingichka ichak mikromuhitida o‘rnashib, mahalliy patologik o‘zgarishlarni yuzaga keltiradi.

Avitinella jinsi (*Avitinellaar*): *Avitinella centripunctata* invaziyasi tuyalarda hazm qilish traktining funksional buzilishlarini va oziq moddalar so‘rilishining pasayishini shartlaydi.

To‘qima va a'zolardagi sestodozlar (Lichinka Shakllari) Ushbu invaziyalarda tuya organizmi oraliq xo‘jayin biologik statusida ishtirok etadi. Karnivorlar (it, bo‘ri va boshqa yirtqichlar) ekskretlari orqali tashqi muhitga tarqalgan onkosferalarni (sestoda tuxumlarini) tuyalar alimentar yo‘l bilan yutishi natijasida ularning somatik a'zolarida kistoz pufak shaklidagi lichinkalar shakllanadi.

Echinococcus granulosus (Exinokokk pufagi): Tuyachilikda invazion kasalliklar tizimida exinokokkoz eng yuqori patogenlik darajasiga ega visseral sestodoz hisoblanadi. Parazitning gidatid kistalari (pufaklari) organizmning o‘pka va jigar parenximasida lokalizatsiyalanadi. Kistalarning gipertrofiyasi subyektiv a'zolarning anatomik tuzilishi va fizio-biologik funksiyalarining destruksiyasiga sabab bo‘ladi.(3)

Taenia hydatigena (Lichinkalik shakli — *Cysticercus tenuicollis*): Mazkur lichinkali shakl jigar seroz pardasi hamda qorin bo‘shlig‘ining anatomik pardalarida pufaksimon kistalar shaklida fiksatsiyalanadi

Klinik simptomatologiya Sestodozlar bilan yuqori darajada invaziyalangan hayvonlar populyatsiyasida quyidagi patognomonik va umumiy klinik belgilar namoyon bo‘ladi:

Alimentar faoliyatning pasayishi natijasida gipotrofiya va progressivlovchi oriqlash. Ichak disfunksiyalari (diareya va qabziyat sindromlarining navbatlashishi).

Eksodermal qoplamning patologik o‘zgarishlari (yung piksasi xiralashishi va alopetsiya holatlari).

Visseral shakllarda (exinokokkozda): O‘pka to‘qimasi zararlanganda dispnoe (nafas qisishi) va quruq yo‘tal, jigar patologiyalarida esa shilliq pardalarning sarg‘ayishi .

Navoiy viloyati hududi Tomdi tumani Rohat massivida 2026-yil mart, aprel , may oyida olib borilgan tadqiqotlar shuni ko'rsatdiki, ushbu hududga sun'iy ko'l havzasi juda yaqinligi, tuyalarning itlar bilan birga boqilishi, tasmasimon chuvalchanglarning oraliq xo'jayinlari rivojlanishiga sharoit yaratadi. Bu esa Tasmasimonlarning ushbu hududdagi tarqalgan tuyalarda dominant tur sifatida tarqalishiga sabab bo'lib kelmoqda

1-rasm



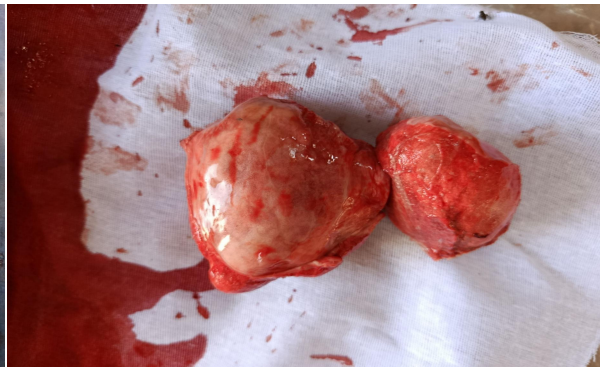

A) 15 yoshli so'yiladigan tuya **B)** O'ng o'pkadan olingan

B) Finnalar

C)





C)Jigar qismidan olinayotgan jigar qurti finnalari **D)** O'pkadan finnalarning olinish jarayoni

15 yoshli urg'ochi jinsga mansub, bir o'rkachli tuyaning Skryabin usulidagi to'liq gelmentologik tekshiruvi natijalari:

Gelmintologik yorish va patomorfologik ko'rsatkichlar (1-rasm tahlili):

O'tkazilgan gelmintologik tekshiruv jarayonida visseral sestodozlarning patognomonik ko'rinishlari qayd etildi:

O'ng o'pka to'qimasida: *Echinococcus granulosus* lichinkalik shakllari (gidatid kistalar — finnalar) massiv ravishda aniqlandi. Kistalarning gipertrofiyasi (kattalashishi) o'pka parenximasining kompressiyasiga va respirator disfunksiyaga olib kelganligi tasdiqlandi.

Jigar sohasida: Jigar qurti (exinokokk va *Cysticercus tenuicollis*) finnalarining kapsulalashgan o'choqlari organ funksiyasining destruksiyasini va safro ajralishi mexanizmining buzilishini yuzaga keltirgan.

Xulosa qilib aytganda tuya gelmentlarini Davolash-profilaktika tizimiga e'tibor berish juda muhimdir. Ushbu nazorat tizimiga quyidagilar kiradi:

Metofilaktik va terapevtik degelmintizatsiya: Tasmasimon endoparazitlar invaziyasiga barham berish maqsadida, tuyalar populyatsiyasini maxsus antigelmintik birikmalar (prazikvantel, albendazol, fenbendazol) yordamida rejaviy-profilaktik sxemalar asosida deinvaziyalash.

Yaylov menejmenti: Oribatid kanalar zichligi yuqori bo'lgan nam va gidromorf biotoplarda yosh buzoqlarni (bo'talarni) boqish amaliyotini cheklash.

Epizootologik zanjirni uzish (yirtqichlar nazorati): Cho'pon itlarini muntazam ravishda profilaktik degelmintizatsiya qilish va exinokokkoz sirkulyatsiyasini to'xtatish maqsadida, kasallik oqibatida nobud bo'lgan yoki so'yilgan tuyalarning zararlangan parenximatoz a'zolarini (o'pka va jigar) yirtqichlar iste'mol qilishiga yo'l qo'ymaslik, ularni utilizatsiya qilish (chuqur ko'mish yoki termik yo'q qilish).

Adabiyotlar ro'yxati / references

1. Skryabin, K. I. (1928). *Metodi polnogo gelmintologicheskogo vskritiya domashnix i dikix jivotnix* [Methods of complete helminthological dissection of domestic and wild animals]. Moscow: MGU. (Gelmintologik yorish metodologiyasi uchun asosiy baza).
2. Daminov, A. S., & Hakimov, Sh. M. (2021). Tuyachilikda uchraydigan asosiy gelmintozlar va ularga qarshi kurash choralari. *O'zbekiston veterinariya jurnali*, 4(2), 18–22. (Mahalliy epizootologik vaziyat bazasi).
3. Eckert, J., & Deplazes, P. (2004). Biological, epidemiological, and clinical aspects of echinococcosis, a zoonosis of increasing concern. *Clinical Microbiology Reviews*, 17(1), 107–135. [Ma'lumotlar bazasi: Scopus / PubMed].
4. Azimov, D. A., Akramova, F. D., & Shakarboev, E. B. (2015). *O'zbekiston gelmintlar faunasi: Monografiya*. Toshkent: Fan. (Sestodalar klassifikatsiyasi va oribatid kanalarning roli bo'yicha baza).
5. Borji, H., Azizzadeh, M., & Kamelli, M. (2012). A retrospective study of cystic echinococcosis in camels (*Camelus dromedarius*) in Iran. *Journal of Helminthology*, 86(3), 281–285. [Ma'lumotlar bazasi: Web of Science].
6. Safarov, A. A., & To'rayev, O. R. (2023). Navoiy viloyati cho'l-yaylov biotsenozlarida parazitar kasalliklarning distributiv xarakteri. *Agro Kimyo Himoya Va O'simliklar Karantini*, 6(1), 45–49. (Tomdi tumani va unga yondosh hududlar ekologik tahlili bazasi).
7. Torgerson, P. R. (2003). Economic effects of echinococcosis. *Acta Tropica*, 85(2), 113–118. [Ma'lumotlar bazasi: ScienceDirect].
8. Kaufmann, J. (1996). *Parasitic Infections of Domestic Animals: A Diagnostic Manual*. Basel: Birkhäuser Verlag. [Ma'lumotlar bazasi: Google Scholar].